Dunkelverfärbungen der Haut

Hyperpigmentierungen

Bettina Rümmelein, Alexander Navarini

Gelten ein paar Sommersprossen als sympathisch und niedlich, so führen häufig bereits wenige Altersflecken zu einem dringenden Behandlungswunsch der Patienten. Doch Pigmentverschiebungen dieser Art stellen behandelnde Ärzte nicht selten vor therapeutische Herausforderungen.

U Unter Hyperpigmentierungen versteht man einen vermehrten Pigmentgehalt der Haut. Dieser erscheint als angeborene oder erworbene pathologische Dunkelverfärbung der Haut oder der Schleimhaut, die durch eine erhöhte Anzahl von Melanozyten oder erhöhte lokalisierte Melaninbildung hervorgerufen wird. Als mögliche Gründe für das vermehrte Auftreten werden der heutige Lebenswandel mit ausgeprägter UV-Exposition ohne adäquaten Sonnenschutz sowie der weit verbreitete Einsatz von hormonellen Verhütungsmitteln und von hormonellen Therapien genannt.

Bei postinflammatorischen Hyperpigmentierungen (PIH) führen Entzündungsmediatoren wie Interleukine und Prostaglandine oder chemische Photosensibilisatoren (phototoxische Dermatitis) zu einer Aktivitätssteigerung der Melanozyten. Die Behandlung solcher Pigmentverschiebungen ist häufig eine therapeutische Herausforderung, die bei jedem einzelnen Patienten wieder neu justiert werden muss. Die Wahl der Behandlungsmethode richtet sich insbesondere nach der Tiefe der Pigmentierung in der Haut.

In der ästhetischen Sprechstunde

Kommt ein Patient zur Sprechstunde mit dem Wunsch, eine pigmentierte Läsion entfernen zu lassen, gilt es zunächst, eine korrekte Diagnose zu stellen. Zielführend sind hier die Anamnese und eine dermatoskopische Untersuchung. Bei Verdacht auf eine maligne Läsion hat eine Biopsie zu erfolgen. Ein melanozytärer Nävus oder gar ein Lentigo-maligna-Melanom (**Abb. 1**) sind ausschließlich chirurgisch zu entfernen [1].

Die häufigsten rein ästhetisch störenden Pigmentierungen sind in **Tab. 1** zusammengefasst. Hier macht die Exzision keinen Sinn. Während seborrhoische Keratosen meist kürettiert oder auch vereist werden, machen diese aggressiven Methoden bei den anderen Läsionen keinen Sinn. Auch eine Lentigo senilis lässt sich eleganter mit einem Laser entfernen als mit Kryotherapie.

Immer gilt: Wenn man sich zu einer Behandlung oder Entfernung entschließt, ist die Fotodokumentation unerlässlich.

Besonders subtil muss man bei der Behandlung des Melasmas vorgehen. Das Melasma (auch Chloasma genannt) ist eine erworbene, meist symmetrische, und scharf begrenzte, großflächige Hyperpigmentierung in sonnenexponierten Arealen wie Stirn, Wangen, Schläfen oder Oberlippe (**Abb. 2**).

Es sind überwiegend Frauen aller Hauttypen von Melasmen betroffen, wobei Hauttyp III–V sowie eine asiatische oder hispanische Herkunft das Risiko erhöhen. Typischerweise werden Melasmen im Winter besser und rezidivieren im Sommer in loco.

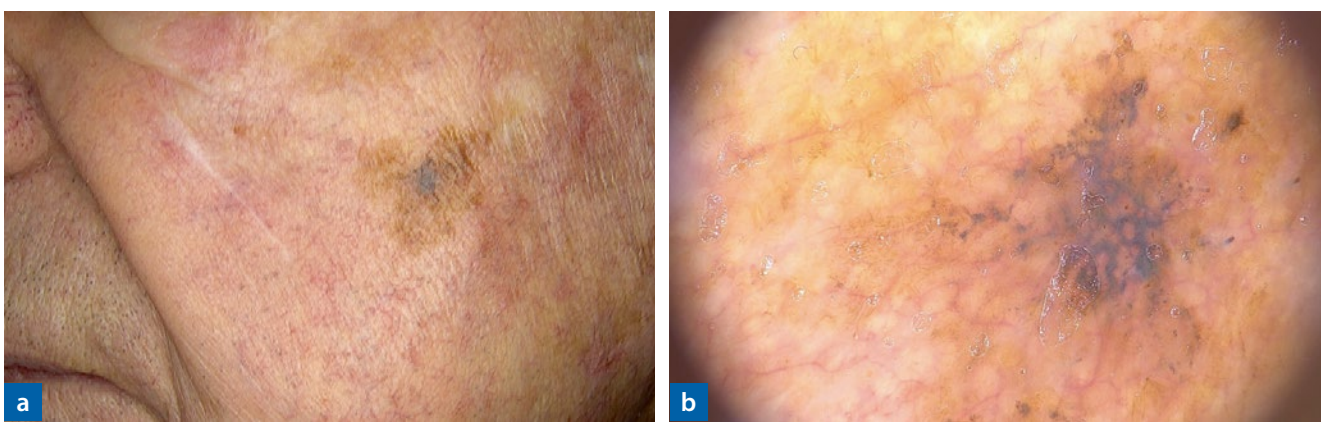

© B. Rümmelein

Abb. 1: (a) Lentigo-maligna-Melanom in aktinisch geschädigter Haut und (b) dermatoskopische Ansicht des Melanoms

Tab. 1: Indikationen

Diagnose	Ort der Pigmentierung
Epheliden	Melaninvermehrung in den Basalzellen der Epidermis, keine Vermehrung der Melanozyten
Lentigo solaris	meist in Regionen solarer Elastose, Melanozytenhyperplasie und Melanozytenproliferation
flache seborrhoische Keratosen	meist pigmentierte intraepidermale Proliferation von spindelzelligen oder basaloiden Plattenepithelien
Melasma	erhöhte Zahl und Aktivität der Melanozyten, je nach Typ mehr epidermal oder dermal oder gemischt
PIH	auch hier der Nachweis von epidermalem oder dermalem Pigment

PIH: Postinflammatorische Hyperpigmentierung

© B. Rümmelein

Abb. 2: (a) Melasma auf der Wange und (b) nach der Behandlung mit dem Q-Switch-Nd:YAG Laser (1.064 nm) im „paint brush mode"

Topische Therapie

In den meisten Fällen wird ein Behandlungsversuch auf Anraten des Apothekers mit lokalen Produkten gestartet. Eine Depigmentierung der betroffenen Hautareale wird in erster Linie durch die Verwendung von Wirkstoffen versprochen, die entweder das Wachstum der Melanozyten oder die Melaninproduktion hemmen oder den Abbau von Melanozyten begünstigen. Das Schlüsselenzym der Melaninproduktion ist Tyrosinase. Dieses Enzym kann durch verschiedene Wirkstoffe gehemmt werden. Andere Substanzen beeinflussen das Wachstum und die Stabilität der Melanozyten.

Die am häufigsten verschriebene und wirksamste topische Bleichsubstanz ist Hydrochinon (zugelassen von der Food and Drug Administration [FDA] für die Behandlung von Melasmen). Hydrochinon wird in der Regel in einer Dreierkombination mit einem Retinoid und einem Kortikosteroid kombiniert angewendet. Die Anwendungsdauer des Präparats ist laut Fachinformation auf sieben Wochen limitiert. Leider sind besonders im Gesicht häufig Reizungen zu beobachten, welche zum Absetzen führen oder sogar eine Verschlechterung der Problematik induzieren können.

Des Weiteren gibt es zahlreiche nicht hydrochinonhaltige Aufhellungsmittel auf dem Markt, die weniger irritierend wirken, aber leider auch nur mäßig effizient sind. Hier sind unter anderem zu nennen: Azelainsäure, Tranexamsäure, Retinoide, Fruchtsäure, Kojisäure, weiße Maulbeere („mulberry"), Arbutin, grüner Tee, Resveratrol, Niacinamid, Ascorbinsäure und Riconol [2, 3]. Tranexamsäure konnte auch in einer oralen Applikation gute Ergebnisse zeigen.

Die neueste verfügbare Bleichsubstanz ist Thiamidol, welches in einer randomisierten doppelblinden Split-Face-Studie signifikant besser abschnitt als Hydrochinon und dabei keinerlei Nebenwirkungen auslöste, während es bei Hydrochinon in 10 % der Fälle zu einer Verschlechterung des Melasmas kam [4].

Therapie mit Laser

Wenn topische Therapien kein entsprechendes Ansprechen zeigen, können unterstützend verschiedene Lasersysteme eingesetzt werden oder man entscheidet sich gleich primär für den Einsatz eines Lasers. Wann immer man einen Laser in die Hand nimmt, sollte man sich über die Wahl der Wellenlänge Gedanken machen. Im Falle von Hyperpigmentierungen haben wir ein Spektrum von Wellenlängen, die im Melanin absorbieren. Hierbei ist zu unterscheiden, ob es sich um Epheliden, Lentigines oder flache seborrhoische Keratosen handelt oder aber um das grundsätzlich anders zu behandelnde Melasma beziehungsweise die PIH.

Für die erste Gruppe sind Q-Switch-Laser (Güteschalter-Laser) das Mittel

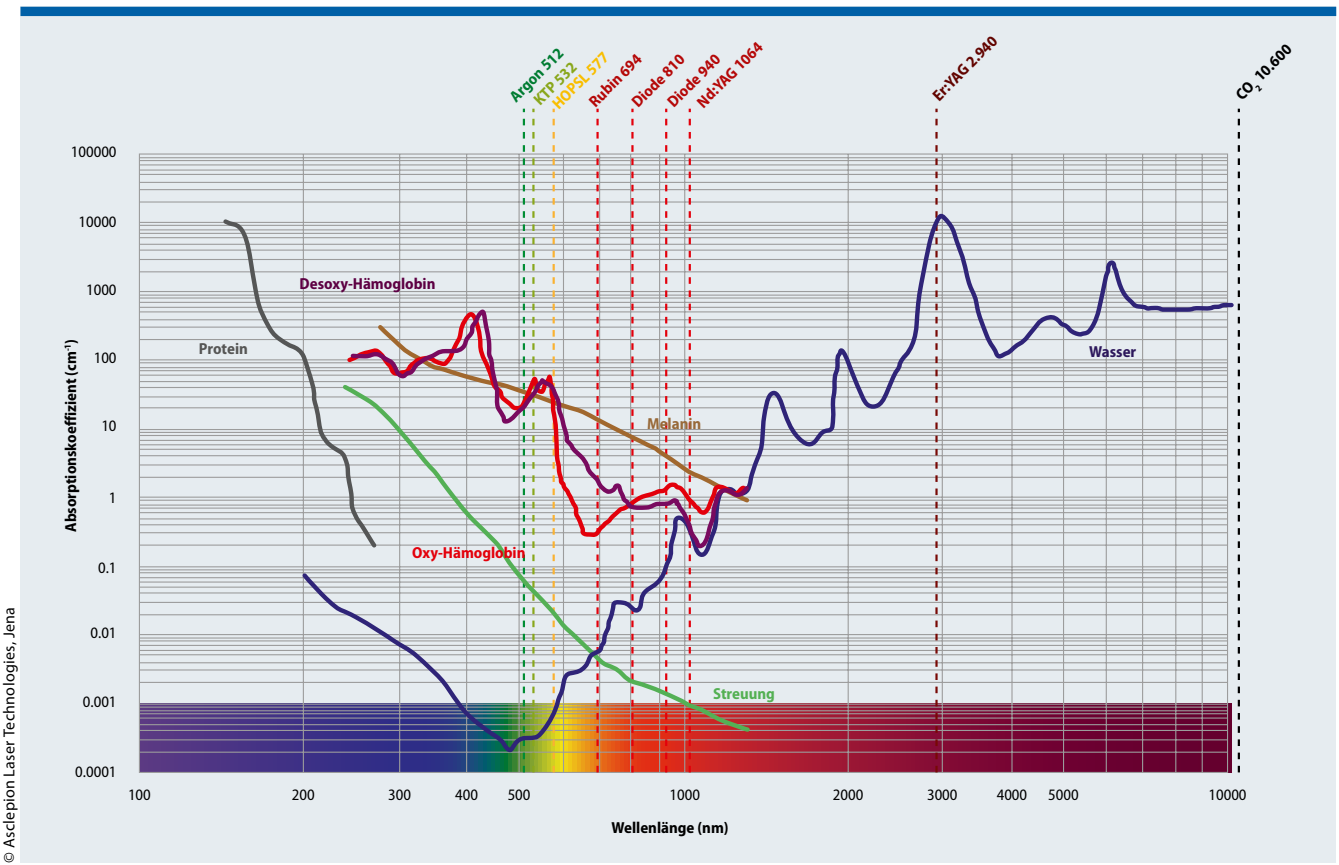

© Asclepion Laser Technologies, Jena

Abb. 3: Absorption Hämoglobin/Oxyhämoglobin; modifiziert nach [1]

© B. Rümmelein

Abb. 4: (a) Postinflammatortische Hyperpigmentierungen (PIH) nach Hitzeschaden durch Wärmeflasche und (b) nach der Behandlung mit dem Q-Switch-Nd:YAG Laser (1.064 nm) im „paint brush mode“

der ersten Wahl: Klassischerweise verwenden wir in unserer Praxis Q-Switch-Rubinlaser (694 nm), die allerdings bei dunkleren Hauttypen die Gefahr von permanenten Hypopigmentierungen bergen. Alternativ verwendet man die Wellenlänge 532 nm als Q-Switch-Nano- oder Picosekundenlaser. Richtig dosiert kommt es zu keiner epidermalen Verletzung, sondern das behandelte Pigment verändert sich binnen weniger Minuten zu einer dunkleren Läsion, meist umgeben von einer leichten Rötung. Um keine PIH zu induzieren, wird diese Behandlung immer unter konsequenter Hautkühlung durchgeführt.

Nur bei den flachen seborrhoischen Keratosen sollte ein „Popcorn-Effekt“

Hier steht eine Anzeige.

Springer

erzielt werden, um die Läsion suffizient zu behandeln. Im Gesicht schuppt sich die behandelte Läsion nach circa einer Woche ab, an den Händen muss man zum Beispiel meist bis zu drei Wochen warten (**Abb. 5**)

Lasertherapie bei Melasma und PIH

Beim Melasma und bei PIH kann ein forciertes Verfahren den Befund verschlechtern. Im Folgenden wird auf die einzelnen Verfahren separat eingegangen:

1. IPL (Intense pulsed light): Die Behandlung mit IPL ist keine Erstlinientherapie. In Studien wurden eher Verschlechterungen beschrieben. Sie ist ungeeignet für Hauttyp IV–VI.

2. Fraktionierte, nicht ablative Laser (fraktionierte Photothermolyse): In einer im Jahr 2011 durchgeführten Split-Face-Studie wurden 14 Melasmapatienten dreimal in drei- bis vierwöchigen Intervallen nach standarisiertem Protokoll mit nicht ablativer fraktionierter Photothermolyse (1.540 nm) behandelt. Dabei wurde eine Gesichtshälfte dreimal behandelt, die andere Gesichtshälfte blieb unbehandelt. Beide Gesichtshälften wurden mit einer Sonnenschutzcreme mit Grüntee-Extrakt geschützt. Beim Kontrolltermin nach 24–28 Wochen gaben die Patienten eine 83%ige und die Ärzte eine 75%ige Verbesserung an.

Bei zwei Patienten mit Hauttyp III und IV verschlechterte sich das Melasma aufgrund von postinflammatorischen Hyperpigmentierungen. Es wurde daraus abgeleitet, dass der nicht ablative fraktionierte Laser als mögliche Behandlungsoption (Pigmentreduktion und Abschwächung der Konturen) bei Patienten mit Hauttyp I und II angesehen werden darf, bei denen eine vorherige topische Melasmatherapie erfolglos blieb [5]. Bei Patienten ab Hauttyp III sollte diese Therapie kritisch hinterfragt werden.

3. „Asian Way" (Q-Switch, 1.064nm): Der (in Asien/Korea weit verbreiteten) „Asian Way" ist ein sanftes Laserverfahren, das ohne vorherige Anästhesie wiederholt in einem „paint-brush-mode" angewendet wird. In der Regel sind 5–15 Behandlungen erforderlich, idealerweise im ein- bis zweiwöchigen Intervall. Die längeren Wellenlängen (1.064 nm) dringen tief ein und schützen die Epidermis. Dies ist insbesondere für dunklere Hauttypen eine sichere Methode.

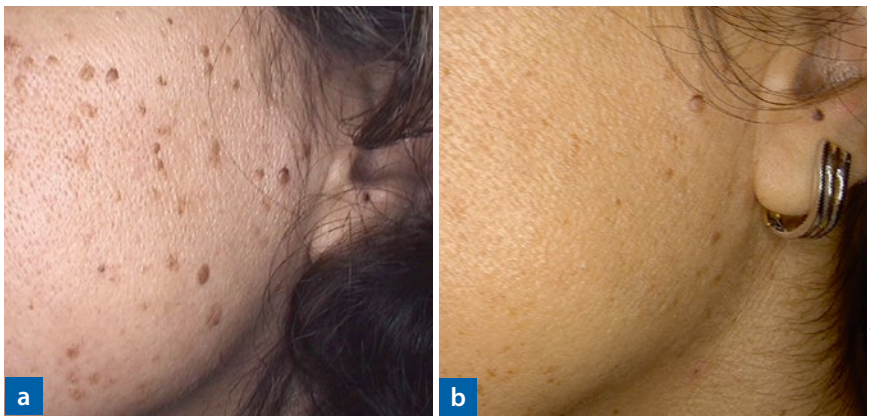

© B. Rümmelein

Abb. 5: (a) seborrhoische Keratose an der Wange und (b) nach der Behandlung mit dem Q-Switch-Nd:YAG-Laser (532 nm), 3 mm, 1.3-1.5J

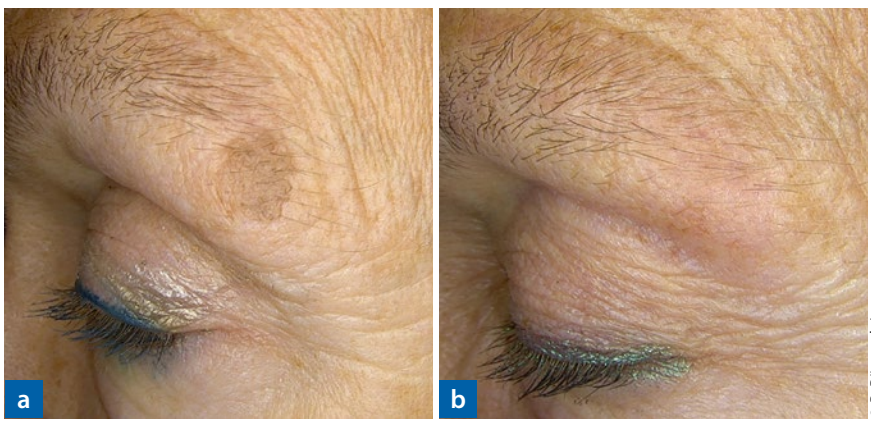

© B. Rümmelein

Abb. 6: (a) seborrhoische Keratose an der Braue und (b) nach der Behandlung mit dem Q-Switch-Nd:YAG-Laser (532 nm), 3 mm, 1.3-1.5J

© B. Rümmelein

Abb. 7: postinflammatorische Hyperpigmentierungen (PIH) nach Laserverbrennung mit fraktioniertem CO_2 Laser

4. Q-Switch-/gütegeschalteter Rubinlaser (694 nm): Die gütegeschalteten Rubinlaser bergen gerade bei dunkleren Hauttypen die Gefahr von permanenten Hypopigmentierungen und sollten beim

© B. Rümmelein

Abb. 8: (a) Hyperpigmentierung unter dem Auge und (b) Verbesserung nach acht Behandlung mit dem Q-Switch-Nd:YAG Laser (1.064 nm) im „paint brush mode“

Melasma in fraktionierter Form angewendet werden. Grundsätzlich zu beachten sind schonende Parameter (niedrige „fluence“ und niedrige „density“).

5. Fraktionierte Behandlung mit einem Thulliumlaser: Dieses Verfahren basiert auf dem Prinzip der „laser assisted drug delivery“ (LAAD). Mithilfe eines Thulliumlasers wird die Epidermis durchbrochen und im Falle des Melasma Transexamsäure in die Haut eingebracht. Nach dieser Behandlung ist die Haut für ein bis zwei Tage etwas gerötet und leicht geschwollen. Es entstehen kaum sichtbare Mikrokrusten. Empfohlen sind circa fünf Behandlungen in zweiwöchigen Intervallen.

Kombination Laser und Topika

Das Therapieregime besteht bei uns aus einem stets kombinierten Vorgehen. Wenn der Einsatz lokaler Präparate keinen ausreichenden Therapieerfolg erzielt hat, wenn ein schnelles Therapieergebnis gewünscht wird oder – wie bei flachen seborrhoischen Keratosen – wenn durch Externa nichts erreicht werden kann, wird ein Laserverfahren gewählt, welches der jeweiligen Diagnose entspricht.

Dabei wird die Behandlung immer unter guter Kühlung durchgeführt, damit durch die Hitzeentwicklung keine PIH induziert wird und die Epidermis größtmöglich geschont wird. In der Phase nach der Lasertherapie ist auf bestmöglichen Sonnenschutz zu achten. Wir kombinieren hierfür grundsätzlich chemische und mineralische Sonnenschutzfilter. Einige Sonnenschutzpräparate enthalten bereits Thyrosinaseinhibitoren, die den Aufhellungsprozess unterstützen.

Was tun mit Problempatienten?

Bei korrekter Diagnose, der richtigen Wahl der Therapie sowie der sorgfältigen Anwendung können im Grunde nur zwei wesentliche Probleme auftauchen:

1. Bei dunkleren Hauttypen kann es trotz aller Vorsichtsmaßnahmen nach der Entfernung von isolierten Läsionen wie Lentigines dennoch zu PIH kommen. In diesem Fall muss eine Therapie für PIH angeschlossen werden. Der Patient muss informiert werden, dass die Behandlung Geduld erfordert.
2. Bei der Behandlung des Melasmas ist unser Standardverfahren „the Asian way“ in Kombination mit einer sorgfältigen lokalen externen Antipigmenttherapie. Wenn nach zehn Lasertherapiesitzungen nicht das gewünschte Ergebnis oder zumindest eine Aufhellung erzielt werden konnte, ergänzen wir die Behandlung durch den fraktionierten Thulliumlaser.

Fazit

Die Therapie von Hyperpigmentierungen ist nicht nur eine der gefragtesten Behandlungen, sondern auch eine der erfolgreichsten, die zu großer Patientenzufriedenheit führt. Um gute Ergebnisse zu erzielen, muss zunächst mittels Dermatoskopie die korrekte Diagnose gestellt werden. Die Therapie selbst erfordert Fingerspitzengefühl und etwas Erfahrung sowie gute Kühlung und ein durchdachtes Nachpflegekonzept. Diese Kenntnisse können in speziellen Kursen erworben werden.

Literatur

1. V-NISSG: Informationen zur Verabschiedung zum Bundesgesetz über den Schutz vor Gefährdungen durch nichtionisierende Strahlung und Schall (NISSG) und der dazugehörigen Verordnung (V-NISSG), Bundesamt für Gesundheit, Abteilung Strahlenschutz, Faktenblatt vom 27.2.2019
2. Bryan Sofen et al. Melasma und Post Inflammatory Hyperpigmentation: Management Update and expert opinion. Skin Therapy Lett. 2016; 21: 1–7
3. Sarkar R et al. Melasma update. Indian Dermatol Online J. 2014; 5: 426–35
4. Arrowitz C et al. Effective Tyrosinase Inhibition by Thiamidol Results in Significant Improvement of Mild to Moderate Melasma. J Invest Dermatol. 2019; 139: 1691–8
5. Barysch MJ et al. Split-face study of melasma patients treated with non-ablative fractionated photothermolysis (1540 nm). J Eur Acad Dermatol Venereol. 2012; 26: 423–30

Dr. med. C. Bettina Rümmelein
CEO und ärztlicher Direktor
House of Skin & Laser Medicine
Grütstrasse 55, 8802 Kilchberg/Schweiz;
Bürglistrasse 11, 8002 Zürich/Schweiz
E-Mail: b.ruemmelein@dr-ruemmelein.ch
Prof. Dr. med. Dr. sc. nat. Alexander Navarini
Universitätsspital Basel
Petersgraben 4, 4031 Basel/Schweiz