Besenreiser der Beine: Sklerosierung vs. Laser

Auch wenn Besenreiser grundsätzlich medizinisch für den Betroffenen ungefährlich sind, so stellen sie doch einen häufigen Grund für das Aufsuchen einer Laserpraxis dar, weil sie ein ästhetisches Ärgernis sind. Auch aus zwei Metern Entfernung ist die meist violette feine Adernzeichnung noch gut sichtbar.

Dr. med. C. Bettina Rümmelein, Dr. med. (R) Elisa Guggisberg

Besenreiser sind mit bloßem Auge erkennbare, fein erweiterte Hautgefäße an den Beinen mit einem Durchmesser von ca. 1 mm. Mit Glasspateldruck können diese Teleangiektasien gerade noch zum Verschwinden gebracht werden. Laut Altmeyers Enzyklopädie leiden 50 bis 80 Prozent der mitteleuropäischen Bevölkerung an varikösen Veränderungen unterschiedlichen Grades. Dieser Artikel fokussiert sich ausschließlich auf die Therapieoptionen für Besenreiser, bei denen kein Grund zur Annahme von weiterreichenden venösen Erkrankungen besteht.

Sklerosierungsbehandlung – der Klassiker

Ende 2018 wurden die Leitlinien zur Sklerosierungsbehandlung der Varikose überarbeitet. Darin werden Hyperpigmentierungen und das sogenannte Matting als häufigste Nebenwirkungen beschrieben (Tab. 01, Abb. 01a und b). In seltenen Fällen können auch Hautnekrosen auftreten, während ein anaphylaktischer Schock nur in Einzelfällen vorkommen kann.

Zwei einfache Tipps können dabei helfen, das Risiko von Hautnekrosen zu minimieren: Es empfiehlt sich, das Sklerosierungsmittel mit möglichst geringem Druck zu injizieren und bei einer allfälligen Weißverfärbung der Haut die Injektion sofort abzubrechen.

Kontraindikationen (KI) für eine Sklerosierungsbehandlung bei Besenreisern stellen jedoch folgende Gegebenheiten dar:
- Allergie auf das Sklerosierungsmittel
- Schwangerschaft und Stillzeit (relative KI)

Eine laufende Behandlung mit Antikoagulanzien stellt zwar keine Kontraindikation dar, kann jedoch den Behandlungserfolg mindern. Darüber sollte der Patient in jedem Fall vor der Behandlung aufgeklärt werden.

Matting und Hyperpigmentierungen – die häufigsten Nebenwirkungen

Als eine individuelle Reaktion des Patienten können feine Besenreiser im Areal einer bereits sklerosierten Vene erneut auftreten – dieser Effekt wird als Matting bezeichnet. Als Ursache wird in der Literatur hauptsächlich eine fehlende oder nicht ausreichende Behandlung des zugrunde liegenden Refluxes genannt. Des Weiteren können auch eine hohe Anfangskonzentration des Verödungsmittels oder große Volumina des Sklerosierungsmittels zu Matting führen, da hierdurch eine

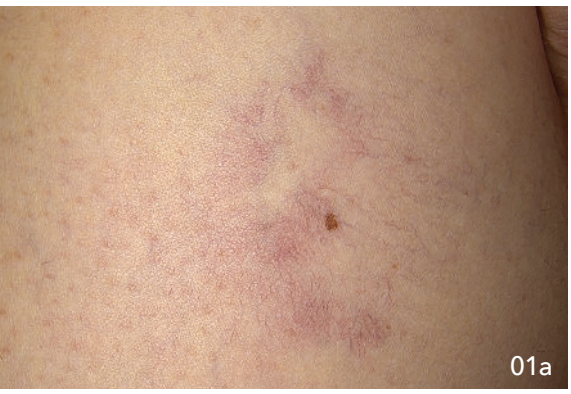

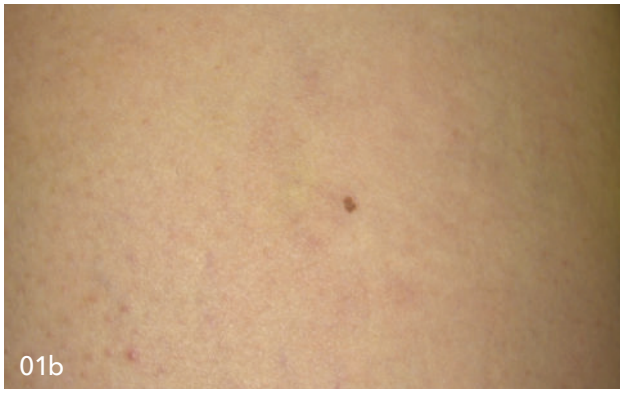

01a
Matting nach einer Sklerosierungsbehandlung.

01b
Nach Laserbehandlung gegen Matting.

Bezeichnung	Häufigkeit	
	Mit Flüssigverödung	Mit Schaumverödung
Schwerwiegende Komplikationen[1]		
Anaphylaxie	* Einzelfälle	* Einzelfälle
Ausgedehnte Gewebenekrose	* Einzelfälle	* Einzelfälle
Schlaganfall und TIA	* Einzelfälle	* Einzelfälle
Distale tiefe Venenthrombose (meist muskulär)	** Selten	*** Gelegentlich
Proximale tiefe Venenthrombose	* Sehr selten	* Sehr selten
Lungenembolie	* Einzelfälle	* Einzelfälle
Verletzung motorischer Nerven	* Einzelfälle	* Einzelfälle
Benigne Komplikationen		
Sehstörungen	* Sehr selten	*** Gelegentlich
Kopfschmerzen und Migräne	* Sehr selten	*** Gelegentlich
Verletzung sensibler Nerven	* Nicht berichtet	** Selten
Druckgefühl in der Brust	* Sehr selten	* Sehr selten
Trockener Husten	* Sehr selten	* Sehr selten
Oberflächliche Thrombose	Unklar[2]	Unklar[2]
Hautreaktion[3] (Kontaktallergie)	* Sehr selten	* Sehr selten
Matting	**** Häufig	****Häufig
Hyperpigmentierung	**** Häufig	**** Häufig
Hautnekrose (minimal)	** Selten	* Sehr selten
Embolia cutis medicamentosa	* Sehr selten	* Sehr selten

Bezeichnung	Häufigkeit
***** Sehr häufig	≥ 10 %
**** Häufig	≥ 1 % – < 10 %
***Gelegentlich	≥ 0,1 % – < 1 %
** Selten	≥ 0,01 % – < 0,1 %
* Sehr selten und Einzelfälle	< 0,01 %

Tab. 01: Nebenwirkungen der Sklerosierungsbehandlung.

Entzündung mit nachfolgender Angioneogenese ausgelöst werden kann.[1,2]

Neben dem Matting stellt die Hyperpigmentierung eine besonders häufige Nebenwirkung (NW) dar. Sie kann sich nach der Behandlung in einer Verdunklung von 0,3 bis 30 Prozent äußern,[2] klingt im Normalfall aber nach einigen Wochen bis Monaten wieder ab.[3] Nichtsdestotrotz stellt eine Hyperpigmentierung bei solch einer rein ästhetisch motivierten Behandlung für die Patienten ein großes Ärgernis dar und führt damit zu Reklamationen.

„Der Nd:YAG-Laser arbeitet mit langgepulsten Laserstrahlen aus dem infraroten Wellenlängenbereich (1.064 nm)."

Weitere Therapieoptionen

Neben unbefriedigenden Therapieoptionen wie der Stichelung mit der Diathermienadel und der Camouflage spielt die Lasertherapie eine große Rolle. Grundsätzlich können zur Behandlung von Gefäßläsionen eine ganze Reihe von verschiedenen Wellenlängen zum Einsatz kommen (Abb. 02: Absorptionskurven des Oxyhämoglobins). Argonlaser beispielsweise emittieren die Wellenlänge 488 nm und 514 nm (blau-grün) und haben daher eine gute Absorption im Oxyhämoglobin. Von dieser Technik hat man sich heute jedoch weitestgehend abgewandt, da bei diesen Behandlungen häufig Narbenbildung und postinflammatorische Hyperpigmentierungen (PIH) auftraten. Ein weiterer bekannter Gefäßlaser ist der KTP-Laser (Kalium-Titanyl-Phosphat, 532 nm). Dieser emittiert ausschließlich grünes Licht. KTP-Laser weisen jedoch auch einige Nach-

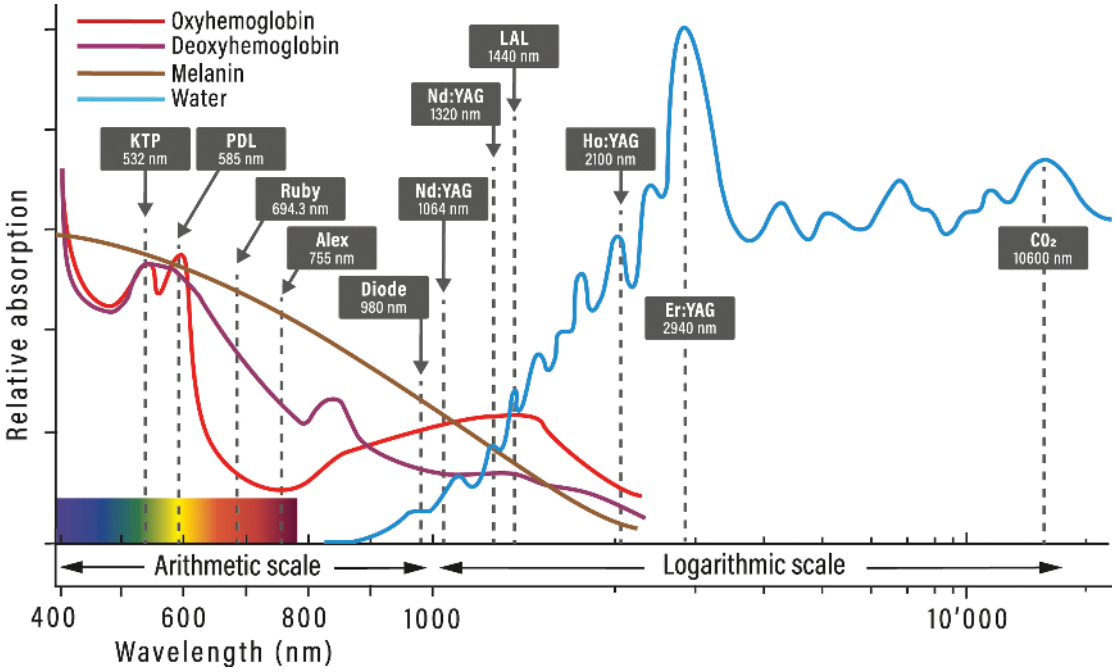

02
Absorptionskurven des Oxyhämoglobins.

03
Behandlung mit dem HOPSL-Laser, 577 nm, gelbes Licht.

teile auf: Sie verfügen über eine limitierte Eindringtiefe und absorbieren auch relativ stark im Melanin. Dies führt dazu, dass sie für tiefer gelegene Besenreiser nicht geeignet sind und besonders bei dunkleren Hauttypen zu Hypopigmentierungen führen können. Dies bedeutet ein sehr ungünstiges Wirkungs-Nebenwirkungs-Verhältnis, weshalb wir von der Verwendung von KTP für die Behandlung von Besenreisern gänzlich abraten.

Ähnlich funktioniert auch der Lithium-Borat-(LBO-)Laser, welcher ebenfalls 532 nm emittiert, jedoch leistungsstärker als die KTP-Variante ist. Beide Laser arbeiten nach dem Konzept der Frequenzverdopplung: Aus den für das Auge unsichtbaren 1.064 nm werden 532 nm, welche als grünes Licht vom bloßen Auge gut erkennbar sind.[4]

Als weitere Option stehen uns Diodenlaser mit der gelben Wellenlänge, 577 nm, zur Verfügung (Abb. 03). Diese haben in der Nähe des zweiten Oxyhämoglobinpeaks ihr Absorptionsmaximum. Diese penetrieren besser, sind für livide Besenreiser ebenfalls nicht optimal, haben sich aber in unserem Patientenkollektiv für die Behandlung des Mattings bewährt.

03

Langgepulster Nd:YAG-Laser

Der Laser, welcher zur Behandlung von Besenreisern allen anderen vorzuziehen ist, ist der langgepulste Nd:YAG-Laser. Neodym (Nd) hat im Periodensystem die Ordnungszahl 60. Es zählt zu den Lanthanoiden und der Gruppe der „seltenen Erden". Verwendung findet es einerseits in der Laserindustrie, andererseits auch für die Produktion stärkster Magnete (MRT, Lautsprecher etc.).

Der Nd:YAG-Laser arbeitet mit langgepulsten Laserstrahlen aus dem infraroten Wellenlängenbereich (1.064 nm). Diese ermöglichen im Rahmen einer Besenreiserbehandlung eine selektive thermische Zerstörung von Blutgefäßen.

Diese Wellenlänge eignet sich jedoch nicht nur für die Behandlung von vaskulären Malformationen, Neubildungen und Gefäßerweiterungen, sondern kann darüber hinaus auch für die Entfernung von dunklen Haaren, Verrucae vulgares, Xanthelasmen und Talgdrüsenhyperplasien genutzt werden. Auch im Rahmen einer Onychomykosebehandlung kann der langgepulste Nd:YAG-Laser eingesetzt werden.

Ein weiteres Plus (neben der vielseitigen Anwendbarkeit) dieser Wellenlänge ist ihre sehr geringe Absorption im Melanin, weshalb damit auch Hauttypen III–VI problemlos behandelt werden können. Auch die Behandlung gebräunter Haut stellt hiermit kein Problem dar (Abb. 04a und b, Abb. 05a und b).

Eine sorgfältige Kühlung der Epidermis ist jedoch in jedem Fall während der ganzen Behandlung notwendig, um ther-

mische Gewebeschäden aufgrund von unspezifischer Gewebeerhitzung zu vermeiden.

Bei dem Nd:YAG-Laser handelt es sich also um einen weniger spezifisch absorbierenden Laser, der dafür jedoch eine wesentlich höhere Eindringtiefe aufweist. Die Zielstrukturen werden also langsamer und umfassender koaguliert, was eine ausreichende Koagulation größerer Gefäße auch in tieferen Hautschichten ermöglicht. Dies ist jedoch auch der Grund, weshalb bei unsachgemäßer Anwendung ein höheres Nebenwirkungspotenzial besteht.

Aus diesem Grunde wurde der langgepulste Nd:YAG-Laser als Technik in der Schweiz im Bundesgesetz über den Schutz vor Gefährdungen durch nichtionisierende Strahlung und Schall (NISSG) unter Arztvorbehalt gestellt.[5]

Praktische Tipps

Die Einstellung der verschiedenen Parameter können von Gerät zu Gerät variieren. Deshalb sollen an dieser Stelle ein paar praktische Tipps für die Behandlung von Besenreisern mit dem langgepulsten Nd:YAG-Laser gegeben werden. Diese Tipps entspringen meinen persönlichen Erfahrungen der letzten zehn Jahre:

- Behandeln Sie nur Gefäße, bei welchen es sich tatsächlich nur um harmlose Besenreiser handelt. Sollten Sie das selbst nicht feststellen können, lassen Sie dies vor der Behandlung phlebologisch abklären.
- Erwähnen Sie im Aufklärungsgespräch deutlich, weshalb es eine lange „Abheilungszeit" geben wird. Zwar sollten bei sachgerechter Anwendung keine Schäden an der Oberhaut entstehen, dennoch wird sich ein schönes Ergebnis erst nach ca. sechs Wochen oder sogar noch später zeigen. Kurzfristige Behandlungen vor der Badesaison sind daher nicht zu empfehlen.
- Führen Sie das Aufklärungsgespräch so, dass die Erwartungshaltung des Patienten stimmt. Wir erreichen im Durchschnitt 70 Prozent Verbesserung in einer Sitzung (Abb. 04b).
- Saunabesuche und heiße Bäder nach der Behandlung sind kontraproduktiv, da sie die Revaskularisation befördern und damit für den Therapieerfolg nicht dienlich sind.
- In ebendieser „Abheilungsphase" besteht ein erhöhtes Risiko von PIH, weshalb Sonnenexposition strikt vermieden werden sollte. Auch deswegen ist der Frühling eine ungeeignete Jahreszeit für die Behandlung.
- Die Behandlung erfolgt unter ausreichender Hautkühlung: zur Schmerzlinderung und zur Vermeidung von Hautschäden. Diese kann je nach Gerät entweder über Luftkühlung oder direkte Kontaktkühlung appliziert werden.
- Können Sie eine sofortige Weißfärbung des Gefäßes beobachten, wissen Sie, dass Sie die richtige Dosierung gewählt haben. Vermieden werden sollten hingegen jegliche andere Soforteffekte auf der Oberhaut. Schießen Sie niemals zweimal auf die gleiche Stelle.
- Vereinbaren Sie ein bis zwei Wochen nach der Erstbehandlung eine weitere Sitzung, in welcher Sie diejenigen Gefäße behandeln, die sich noch immer „wegdrücken" lassen. Hier hat also noch keine ausreichende Koagulation stattgefunden.
- Bei retikulären Gefäßen über 2 mm kann ergänzend eine klassische Sklerosierungstherapie sinnvoll sein.

04a und 05a
Vor Behandlung mit Nd:YAG-Laser (1.064nm).

04b und 05b
Nach Behandlung mit Nd:YAG-Laser (1.064nm).

Fazit

Die Behandlung von Besenreisern mit dem langgepulsten Nd:YAG-Laser hat in meiner Praxis die klassische Sklerotherapie ersetzt. Obwohl die Lasertherapie schmerzhafter ist als die Injektionstherapie, wird sie dennoch wegen ihrer guten Ansprechrate und unkomplizierten Anwendung sehr geschätzt. Bisher konnten wir keinen Fall von Matting als Folge der Laserbehandlung beobachten, während das Risiko bei der klassischen Sklerosierungstherapie bei bis zu zehn Prozent liegt. Der Nd:YAG-Laser bedarf einer gründlichen Ausbildung, da er eine sehr hohe Eindringtiefe ins Gewebe aufweist und bei unsachgemäßer Anwendung Nekrosen mit konsekutiver Narbenbildung auslösen kann.

1 Davis LT, Duffy DM. Cutaneous necrosis, telangiectatic matting, and hyperpigmentation following sclerotherapy. Etiology, prevention, and treatment. JDermatol Surg Oncol. 1990 16:327–30.

2 Goldman MP, Sadick NS, Weiss RA. Cutaneous Necrosis, Telangiectatic Matting and Hyperpigmentation following Sclerotherapy. Dermatol Surg 1995; 21:19–29.

3 Georgiev MJ. Postsclerotherapy hyperpigmentations: a one-year follow-up. Dermatol Surg Oncol 1990; 16:608–610.

4 Grünewald S, Bodendorf MO, Somon JC, Paasch U. Update dermatologic laser therapy. J Dtsch Dermatol Ges. 2011; 9:146–59.

5 V-NISSG, Information zur Verabschiedung zum Bundesgesetz über den Schutz vor Gefährdungen durch nichtionisierende Strahlung und Schall (NISSG) und der dazugehörigen Verordnung (V-NISSG), Faktenblatt des Bundesamtes für Gesundheit vom 27.2.2019.

Dr. med. C. Bettina Rümmelein
Dr. med. (R) Elisa Guggisberg
House of Skin & Laser Medicine
Grütstraße 55
8802 Kilchberg, Schweiz
www.dr-ruemmelein.ch

Infos zur Autorin [Dr. Bettina Rümmelein]

Infos zur Autorin [Dr. Elisa Guggisberg]

ANZEIGE