## Behandlung von Aknenarben

# Neue Hoffnung bei unschönen Pubertätserinnerungen

Bettina Rümmelein

**Die Prävalenz von Akne bei Jugendlichen beträgt über 90%. Neben der psychischen Belastung in der Krankheitsphase, die bei 12 bis 14% bis ins Erwachsenenalter andauert, sind Aknenarben als bleibende «Brandzeichen» gefürchtet [1]. Etwa 1% der Bevölkerung haben Aknenarben, wenn diese auch nur bei einem von sieben disfigurierend sind [2].**

Die Pathogenese von Aknenarben ist nicht vollständig geklärt. Klinisch unterscheidet man hauptsächlich atrophe von hypertrophen Narben, deren Verhältnis mit 3:1 angegeben wird.

Verfahren wie chemische Peelings (Glycolsäure, Trichloressigsäure, Salicylsäure u. a.), Dermabrasion und Microdermabrasion und Punch Biopsien sowie der Dermaroller (Microneedeling) sind bekannte Methoden zur Therapie atropher Narben. Bei hypertrophen Narben werden bevorzugt Silicon Gele, intraläsionale Steroidinjektionen, Operationen und auch die Kryotherapie eingesetzt. Mein persönlicher Schwerpunkt in der Therapie von Aknenarben liegt in der Anwendung der mittlerweile verfügbaren fraktionierten Techniken. Auch wenn noch keine klaren Therapieguidelines zur Verfügung stehen, so möchte ich doch einen Überblick über die unterschiedlichen Systeme geben.

Grundsätzlich ist zwischen drei Gruppen von Geräten zu unterscheiden:

1. die nicht-ablativen Fraktionallaser
2. die ablativen Fraktionallaser
3. die sublative fraktionierte Radiofrequenz.

**Abb. 1: Eine suffiziente Blutgerinnung ist Voraussetzung für eine Laserbehandlung.**

**Abb. 2: Atrophe Aknenarben sind dreimal häufiger als hypertrophe.**

**Abb. 3: 3,5 Monate nach einer nicht-ablativen fraktionierten Photothermolyse sind nur milde Verbesserungen erkennbar.**

### Nicht-ablative fraktionierte Photothermolyse (NAFP)

Dieter Manstein und Rox Anderson stellten 2004 ihr Konzept der fraktionierten Photothermolyse vor [3]. Hierbei werden in der Haut zahllose mikrothermale Zonen erzeugt. Diese mikroskopischen Verbrennungssäulen (MTZ), die je nach Einstellung bis in die Dermis reichen und umgeben sind von unverletzter Haut, werden in einem natürlichen Heilungsprozess für das Auge fast unsichtbar aus der Haut abgestossen. Die Dichte dieser MTZs und die Energie definieren den Grad der gewünschten Verletzung, der eine Stimulation der Reepithelisierung und die Reparatur der MTZs zur Folge hat.

Die Sitzungen müssen wiederholt werden, aus meiner persönlichen Erfah-

**Abb. 4: Der Erfolg ist gut sichtbar: links vor, rechts nach der Behandlung.**

rung mindestens fünf Mal. Die Downtime beträgt ein bis drei Tage (Erythem und Ödem). Trotz der guten Heilungsrate gibt es aber auch bei dieser Methode anhaltendere Nebenwirkungen, die in meinem Patientengut in den letzten sechs Jahren aber nur bei Hauttyp IV-VI auftraten, wie Hyperpigmentierungen und ein Fall von Mikronarben, die sich allerdings im Laufe von Monaten spontan besserten

Meine persönlichen Erfahrungen mit NAFP bei Aknenarben sind eher enttäuschend. Nach mindestens fünf Sitzungen konnten wir meist nur milde Verbesserungen erreichen.

### Ablativer Fraktionallaser

Während die ablativen Laser ein hohes Risiko an Komplikationen und Nebenwirkungen in sich bergen, wie bakterielle und herpetische Infektionen, persistierende Rötungen, Hyperpigmentierungen und Narbenbildungen, ist das Sicherheitsprofil bei den ablativen Fraktionallasern viel grösser. Mit Hilfe einer lokalen Cremebetäubung mit Lidocain-haltigen Gelen kann die Behandlung unkompliziert und schmerzarm durchgeführt werden.

Die Downtime beträgt hier zwei bis sieben Tage. Voraussetzung für die Therapie ist eine suffiziente Blutgerinnung. Leichte Akneeruptionen sind keine Kontraindikation, wohl aber floride Herpesinfektionen. Die Pflege nach dem Eingriff ist für das Nebenwirkungsrisiko entscheidend. Die Patienten müssen hier eindringlich instruiert werden. Insbesondere ein konsequenter Sonnenschutz ist wichtig. Bei Behandlung in Augennähe sind passagere Tränensäcke möglich.

Da der Patient meist bereits am dritten Tag mit etwas Makeup wieder zur Arbeit gehen kann, und nahezu jede Behandlung deutlich sichtbare Verbesserungen zeigt, findet die Behandlung grosse Akzeptanz.

**Abb. 5: ??????????????????????????????**

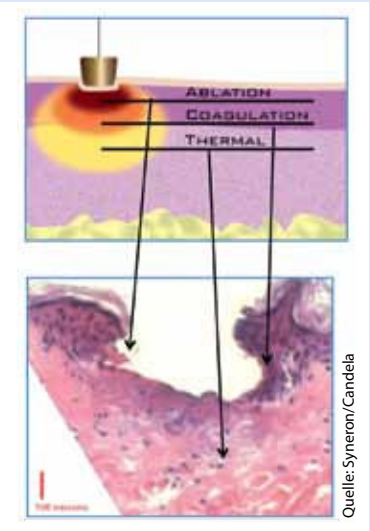


Die Behandlung mit der sublativen fraktionierten Radiofrequenz (RF) hat mehr Tiefenwirkung als die Lasertherapie.

Erbium- und CO2-Fractional Laser unterscheiden sich in der Eindringtiefe, bei tieferen Narben empfehle ich den CO2-Fraktionallaser. Der einzig limitierende Faktor ist hier die Gefahr von Hyperpigmentierungen, die insbesondre bei UV-exponiertem Hauttyp III und bei höheren Hauttypen auch ohne Sonnenexposition auftreten können. Sicherer scheint in diesem Falle eine neuere Methode, die sublative fraktionierte Radiofrequenz (RF).

### Die sublative fraktionierte Radiofrequenz (RF)

Auch wenn es sich hierbei nicht um eine Laserbehandlung handelt, so haben wir doch ähnliche Effekte. Während die epidermale Wunde einem minimen ablativen Fraktionallaser gleicht, dehnt sich der Effekt in die Tiefe aus. Anders als bei Lasern wird die RF nicht von Melanin absorbiert, weshalb die Behandlung bei dunklen Hauttypen ganz unproblematisch zu sein scheint. Da Aknenarben prinzipiell dermal sind, sind mehrere Millimeter in die Haut reichende Effekte wünschenswert, die Effekte scheinen etwas verzögerter einzutreten als bei Methoden mit ablativen Fraktionallaser, da die Kollagenneuformation ein bis sechs Monate benötigt. Das hohe Sicherheitsprofil und die sehr geringe Downtime sind für die Praxis von unschätzbarem Vorteil

**Dr. med. Bettina Rümmelein**
Oberärztin
Ästhetische Dermatologie
und Lasermedizin
Unispital Zürich
Präsidentin SGML
Medical Center See-Spital
8802 Kilchberg
www.dr-ruemmelein.ch
www.tattoo-lasern.ch

**Literatur:**

1. Fabbrocini G, et al.: Acne Scars: Pathogenesis, Classification and Treatment. Dermatol Res Pract. 2010; 893080.
2. Cunliffe WJ et Gould DJ: Prevalence of facial acne vulgaris in late adolescence and in adults. British Medical Journal 1979; 1(6171): 1109-1110.
3. Manstein D, et al.: Fractional photothermolysis: A new censept for cutaneous remodeling using microscopic patterns of thermal injury. Lasers Surg Med 2004; 34: 426-438.
4. Gold MH: Tretment of Acne Scars of Skin Types II to V by Sublative Fractional Bipolar Radiofrequency and Bipolar Radiofrequency combined with Diode Laser. J Clin Aesthet Dermatol 2011; 4(10); 18-27.