Mikrosilber in der täglichen Praxis in Zeiten der Keimbelastung

Robert Nienstedt,
C. Bettina Rümmelein

Summary

Germs are currently part of our daily threat routine. In the medical environment, they have been doing so for a long time, as an increasing number of resistant microorganisms are causing us concern and pose great challenges. In this context, silver is experiencing a renaissance as an antimicrobial substance. Because antimicrobially nonspecific, microsilver is a good option for long-term therapy in mild dermatological infectious diseases and as an adjuvant therapy for infectious diseases. Microsilver can be used optimally for accompanying care in laser medicine or as basic care in inflammatory dermatoses. Since its introduction in our dermatological practice, the range of applications has constantly expanded. These will now be discussed in detail.

Keywords

Microsilver, resistance to germs.

Zusammenfassung

Keime gehören aktuell zu unserem täglichen Bedrohungsalltag. Im medizinischen Umfeld sind sie das schon lange, da eine steigende Anzahl resistenter Mikroorganismen uns Sorgen bereitet und vor große Herausforderungen stellt. In diesem Kontext erlebt Silber als antimikrobielle Substanz eine Renaissance. Weil antimikrobiell unspezifisch, bietet sich Mikrosilber als eine gute Option zur Dauertherapie bei leichten dermatologischen Infektionskrankheiten und als Adjuvanztherapie bei infektiösen Erkrankungen an. Mikrosilber kann optimal zur Begleitpflege in der Lasermedizin oder als Basispflege in entzündlichen Dermatosen angewendet werden. Seit der Einführung in unserer dermatologischen Praxis hat sich das Anwendungsspektrum ständig erweitert. Diese sollen nun im Einzelnen besprochen werden.

Schlüsselwörter

Mikrosilber, Keimresistenz.

Einleitung

Keime gehören aktuell zu unserem täglichen Bedrohungsalltag. Im medizinischen Umfeld sind sie das schon lange, da eine steigende Anzahl resistenter Mikroorganismen uns Sorgen bereitet und vor große Herausforderungen stellt. Nosokomiale Keime haben schon so manchem unserer Patienten das Leben gekostet. Antibiotikaresistenzen sind gefürchtet. In diesem Kontext erlebt Silber als antimikrobielle Substanz eine Renaissance.

Wissenschaftlicher und historischer Hintergrund

Silber, Argentum (Ag), ist seit der Antike aufgrund seiner antiseptischen Eigenschaften bekannt. *Hippokrates* kannte bereits die präventiven Eigenschaften des Silbers vor Infektionen nach Verbrennungen. Es ist ein Edelmetall mit hohem Normalpotenzial, weshalb es reaktionsträge ist.

Silber lässt sich zu Ag+ oxidieren. Dies geschieht insbesondere in Gegenwart von Schwefelwasserstoff, weshalb Silberbesteck bei Kontakt mit Eiern oder eierhaltigen Lebensmitteln wie Mayonnaise oxidiert. Hierbei entsteht Silbersulfid. Optisch läuft das Silber dunkel an.

Interessant ist, dass bereits geringe Konzentrationen von Silberionen auf Mikroorganismen toxisch wirken. Der von dem Schweizer Botaniker *Carl Wilhelm von Nägeli* im vorletzten Jahrhundert beschriebene Effekt der Oligodynamie beschreibt den Schadeffekt kleinster Mengen von Metall-Kationen Ag+ auf lebende Zellen. *Nägeli* war der erste Wissenschaftler, der sich mit diesem antimikrobiellen Effekt des Silbers auseinandersetzte (1).

Silberionen reagieren mit Proteinstrukturen. Da sie sehr unspezifisch reagieren, ist das Wirkungsspektrum breit und umfasst Bakterien, Pilze und Viren. Silber findet Verwendung in der Wundversorgung, in der Medizintechnik in Prothesen, in Implantaten, in Kathetern und wird in der Wassersterilisation genutzt.

Die »World Health Organization« (WHO) listet Silbersulfadiazin auf der aktuellen 21. Liste von 2019 der wichtigsten Medikamente auf.

Die antimikrobielle Eigenschaft des Silbers ist proportional zu den bioaktiv freigesetzten Silberionen (Ag+). Positiv geladene Silberionen reagieren mit der Zellmembran von Aminosäuren, Proteinen, Anionen einer Zelle. Die intrazelluläre Aufnahme des Silbers führt zu Reaktionen mit der Zell-DNA. Durch eine Destabilisierung der Ribosomen und Proteine kommt es zu einem Denaturierungsprozess und somit zum Zelltod.

Silber interagiert mit der Oberflächenmembran und verändert die Permeabilität des Proteins der Zellhülle. Dadurch werden Transportwege unterbunden

For internal use only

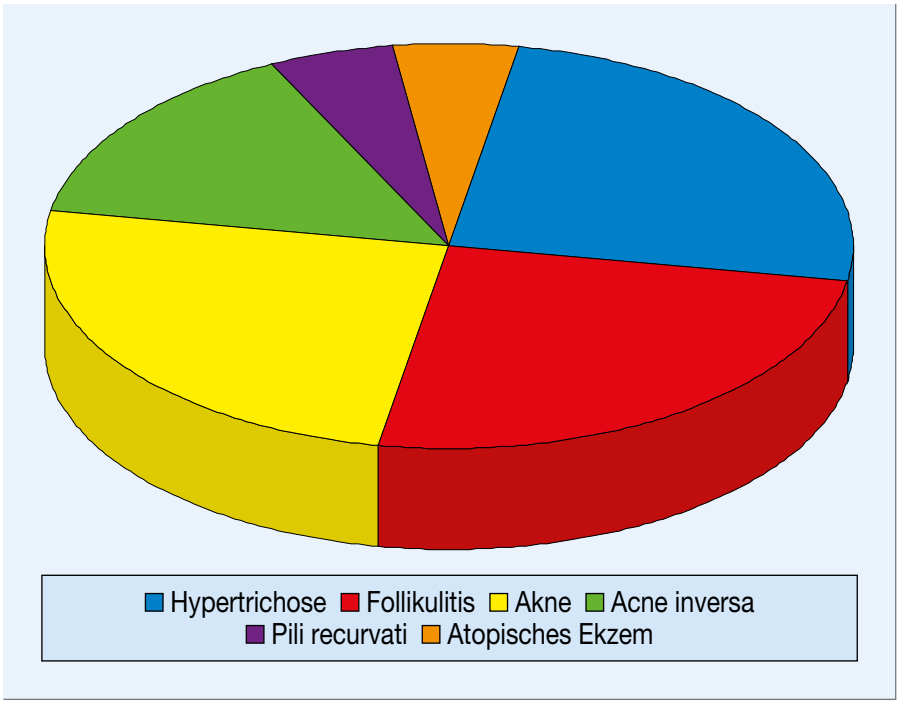

Abb. 1: Indikationsspektrum für die Anwendung von Mikrosilberprodukten von Januar 2020 bis November 2020 (n = 82)

For internal use only

und durch die dadurch gehemmte Zellteilung die Zelle zerstört (2).

Unter Mikrosilber versteht man Silberpartikel, welche eine Größe von 10 µm Mikrometer (ca. 0,01 mm) haben. Im Gegensatz zu kolloidalem Silber oder auch bekannt als Nanosilber, welche Partikel eine Größe von unter 10 nm (< 0,0001 mm) haben, durchdringen Mikrosilberpartikel die Membran der Haut nicht. Somit kann eine Anreicherung von Silber im Körper nicht erfolgen und mögliche Nebenwirkungen können nicht auftreten.

Um genügend Silberionen freisetzten zu können, muss Mikrosilber aber eine poröse schwammartige Oberfläche aufweisen. Nur so ist garantiert, dass sich von der Oberfläche des Mikrosilbers genügend Silberionenpartikel freisetzen können.

Unter den bekannten Nebenwirkungen zählen zum Beispiel die Argyrie, bei welcher es zu einer blauen bis grauen Verfärbung durch die Anreicherung von Silber in der Haut kommt, oder die Argyrose, bei welcher es zu Einlagerungen von Silber in den Skleren kommt. Organe können bei einer systemischen Einlagerung auch betroffen sein. Eine Einlagerung erfolgt in den Nieren, der Leber und der Retina nach langzeitiger Aufnahme. Mögliche Folgen sind eine Anämie und eine interstitielle Nephritis. Um eine Argyrie zu erzielen, muss Silber systemisch aufgenommen werden. Bei dermaler Anwendung sind solche Effekte auszuschließen.

Klinische Anwendungsbeispiele

Seit der Einführung von Mikrosilber in unserer dermatologischen Praxis hat sich das Anwendungsspektrum ständig erweitert.

Abbildung 1 gibt einen Überblick über die Indikationen, für die unsere Produkte mit Mikrosilber eingesetzt wurden. Diese sollen nun im Einzelnen besprochen werden.

Hypertrichose

Die Hypertrichose – ob ethnisch bedingt oder hormonell – bedeutet einen häufigen Konsultationsgrund in einer auf Laser spezialisierten Praxis. Die Laserepilation kann bei allen Hauttypen und ganzjährig erfolgen, sofern die Haare dunkel sind, der Patient nicht frisch gebräunt ist und keine akuten Infektionen vorliegen. Je nach Hauttyp muss die richtige Wellenlänge, Pulsdauer und Energie gewählt werden.

Für eine Laserepilation muss die Haut rasiert sein. Für Patienten mit Hypertrichose birgt dies oft das Risiko von Follikulitiden oder einwachsenden Haaren (Abb. 2), welche dann wieder ihrerseits eine erfolgreiche Laserepilation stören. Zudem erhöhen inflammatorische Prozesse das Risiko für postinflammatorische Hyperpigmentierungen.

Mikrosilbercremes mit sehr leichter Galenik haben eine hohe Compliance bei Epilationspatienten.

Acne inversa

Bei der Acne inversa handelt es sich um eine Entzündung der Talgdrüse und äußeren Wurzelscheide der Terminalhaarfollikel. In der Behandlung dieser chronischen und die Lebensqualität einschränkenden Erkrankung spielen lokale und orale Antibiotika eine Rolle. Der Einsatz von Adalimumab sowie großzügige chirurgische Sanierungen werden in entsprechenden Leitlinien für mittelschwere bis schwere Formen empfohlen.

Bei leichteren Formen – oder wenn diese Eingriffe vom Patienten nicht gewünscht werden – kann die Symptomatik mit konsequenter Laserepilation und lokal antimikrobiellen Maßnahmen mit Silberwaschgels und Mikrosilbercremes unter Kontrolle gebracht werden.

Pili recurvati

Chronische Haarfollikelentzündungen können zu gekrümmt wachsenden Haarschäften führen. Die darauf resultierenden einwachsenden Haare können zu entzündlichen Fremdkörperreaktionen führen. Therapeutisch wird empfohlen, die Haare wachsen zu las-

sen. Die quer gewachsenen Haare müssen freigelegt und Sekundärinfektionen mit antiseptischen und antibakteriellen Produkten vermieden werden (Abb. 3).

Bei diesem chronischen Krankheitsbild ist erneut Mikrosilber eine gute therapeutische Wahl, da bei langfristigem Einsatz lokaler Antibiotika immer mit Resistenzentwicklungen zu rechnen ist.

Follikulitis

Unter einer Follikulitis versteht man eine Entzündung der Haarfollikel meist bakterieller Pathogenese. Weitere Erreger können Pilze oder Viren sein. Symptomatisch hierfür sind follikulär entzündete Pusteln (Abb. 4).

Häufigste Form ist die superfizielle bakterielle Follukulitis. Erreger sind sowohl Methyl-sensible als auch Methyl-resistente Staphylococcus-aureus- oder Streptococcus-Stämme (2).

Für Infektionen der gram-negativen Follikulitis ist meist der Erreger Pseudomonas aeriginosa verantwortlich. Üblicherweise tritt sie nach dem Kontakt mit kontaminiertem Wasser auf. Weitere Erreger sind Klebsiella und Enterobacter. Eine Erkrankung erfolgt nach langzeitiger Antibiotika-Anwendung.

Verantwortlich für die Viralfollikulitis sind Herpesviren, seltener Molluscum-contagiosum-Viren.

Die topische Therapie mit alkoholischen Lösungen, Ocetinidin, Polihexanid oder Polividon-Iod-Lösungen wirkt zwar antibakteriell, trocknet die Haut aber bei längerer Anwendung stark aus. Zudem riechen sie teilweise unangenehm oder verursachen Flecken an Kleidung und Bettwäsche.

Die Pityrosporumfollikulitis wird durch die Familie der Malassezia-Pilze ausgelöst und tritt meist durch die verstärkte Tätigkeit der Talgdrüsen mit einer Ausprägung am Oberkörper auf. Ein klinischer Verdacht sollte grundsätzlich bei antibiotikaresistenter Akne auftreten. Die Candidafollikulitis ist ein Infekt des Bartbereichs nach exzessiver lokaler Steroidnutzung oder bei immunsupprimierten Patienten. Neuerdings stellen Pilzinfekte durch Resistenzbildung gegen topische Antimykotika ein immer größer werdendes Problem dar (3).

Eine Sonderform ist die Demodex-Follikulitis. Hier siedeln sich Demodexmilben in seborrhoischen Zonen an den Pilonidalen der Talgdrüsen an und

Abb. 2: Pusteln und Papeln sowie multiple Narben im Bartbereich einer Patientin mit Hirsutismus

For internal use

Abb. 3: Pili recurvati – Entzündungen durch eingewachsene Haare nach Intimrasur

Abb. 4: Follikulitis – symptomatisch hierfür sind follikulär entzündete Pusteln

Abb. 5a und b: a) Typisch für die Acne papulopustulosa – entzündete erythematöse Papeln und Pusteln an Gesicht und Hals. b) Derselbe Befund nach vier Wochen topischer Behandlung mit einem Kombinationspräparat von Clindamycin und Tretinoin sowie adjuvanter Mikrosilber-Begleitpflege

es kommt klinisch zu rosazeaartigen Entzündungen. Die Behandlung erweist sich als äußerst langwierig.

Akne

Akne ist eine Bezeichnung für Erkrankungen des Talgdrüsenapparats und der Haarfollikel, wobei zunächst nichtentzündliche Komedonen auftreten, im weiteren Verlauf aber auch einige inflammatorische Läsionen wie Papeln, Pusteln und Knoten.

Gesicht, Brust, Nacken und oberer Rücken sind die Prädelektionsstellen. Je stärker die inflammatorischen Prozesse, desto größer ist das Risiko für eine Narbenbildung.

Die Therapie zielt immer darauf, den Verhornungsvorgang im Ausführungsgang des Talgdrüsenfollikels zu normalisieren und Bakterien und Entzündungsreaktionen günstig zu beeinflussen.

Zur Ergänzung der Therapie kann erneut Mikrosilber sinnvoll eingesetzt werden. Insbesondere, da Mikrosilber als Wirkstoff nicht reizt, können Behandlungen mit Benzoylperoxid, Salicylsäure, Retinoiden lokal oder Isotretinoin systemisch begleitet werden. Die Synergie dient der Beschleunigung der Abheilung und damit der Narbenreduktion.

Dermatitis

Das atopische oder auch endogene Ekzem ist eine chronische Erkrankung aus dem Formenkreis der atopischen Erkrankungen. Eine gefürchtete Komplikation stellt die teils massive Besiedlung mit Staphylococcus aureus dar, der im Sinne eines Circulus vitiosus zu einer rapiden Verschlechterung des Hautzustands und gegebenenfalls auch des Allgemeinzustands führen kann.

Die gestörte Hautbarriere kann auch das Eindringen von Hefepilzen ermöglichen, die ihrerseits die Dermatitis verschlechtern. Das Eczema herpetica-

tum ist eine gefürchtete Infektion mit dem Herpes-simplex-Virus, welcher sich ausschlagartig auf der Haut verbreitet (4).

Keimkontrolle spielt somit auch bei dieser Erkrankung eine wichtige Rolle, weshalb wir neben einer rückfettenden Grundpflege Mikrosilber empfehlen.

Produktsicherheit

Mikrosilber wurde eingehend auf seine Sicherheit bei topischer Anwendung hin untersucht (5, 8). Da die Partikel rund 10 µm groß sind, bleiben sie auf der Haut und in den Hautfalten liegen. Die dabei freigesetzte Silberionenmenge ist sehr gering und in der Haut kaum nachweisbar – selbst bei längerer Anwendung nicht.

Ebenfalls wurden klinische Anwendungsbeobachtungen in verschiedenen Indikationen mit Mikrosilber-Produkten durchgeführt (6–8). Sie alle zeigten – neben einer guten allgemeinen Wirkung bei Akne oder Neurodermitis – keinerlei Nebenwirkungen wie zum Beispiel Hautverfärbungen oder Reizungen, die auf Silber zurückzuführen waren. Selbst Nanosilber-Partikel scheinen recht sicher zu sein, wie Untersuchungen zeigen (10, 11).

All diese Ergebnisse zeigen, dass die Anwendung von Mikrosilber in topischen Präparaten als sicher einzustufen ist.

Fazit

Zusammenfassend kann gesagt werden, dass Mikrosilber – weil unspezifisch antimikrobiell – eine gute Option zur Dauertherapie bei leichten dermatologischen Infektionskrankheiten und als Adjuvanztharapie bei infektiösen Erkrankungen darstellt.

Mikrosilber kann optimal zur Begleitpflege in der Lasermedizin oder als Basispflege bei entzündlichen Dermatosen angewendet werden.

Literatur

1. von Nägeli CW (1893): Überoligodynamische Erscheinungen in lebenden Zellen. Neue Denkschriften der schweizerischen naturforschenden Gesellschaft 33, 1–51
2. Suzuki C, Hase M, Shimoyama H, Sei Y (2016): Treatment Outcomes for Malassezia Folliculitis in the Dermatology Department of a University Hospital in Japan. Med Mycol J 57 (3), E63–66
3. Pai V, Ganavalli A, Kikkeri NN (2018): Antifungal Resistance in Dermatology. Indian J Dermatol 63 (5), 361–368
4. Keck CM, Schwabe K (2009): Silver-nanolipid complex for application to atopic dermatitis skin: Rheological characterization, in vivo efficiency and theory of action. J Biomed Nanotechnol 5 (4), 428–436
5. Daniels R, Mempel M, Ulrich M, Steinrücke P (2009): Mikrosilber – Alte Aktivsubstanz in neuem Gewand. Pharm Zeitung 154, 1394–1399
6. Neub A, Amon U (2009): Therapieunterstützende Hautpflege mit Mikro-Silber in DMS-Grundlage: Wirksamkeit und Akzeptanz bei atopischer Dermatitis und Psoriasis. Kosmetische Medizin 2, 20–24
7. Müller-Steinmann J, Golbach U, Höhn S, Petukhova A, Langenauer M (2008): Prospektive dermatologisch kontrollierte Untersuchung der Wirksamkeit einer pflegenden silberhaltigen Creme (MicroSilver BG™ 0,1 %) bei atopischer Dermatitis. Kosmetische Medizin 4, 208–212
8. Müller-Steinmann J (2010): Mikro-Silber-Präparat unterstützt Aknetherapie effizient. Ästhetische Dermatologie 2, 3–5
9. Langenauer M (2011): Microsilver – An Active Ingredient for Skin and Oral Care Applications. SOFW Journal 5, 54–57
10. Kim E, Lee H, Kwon Kim J, Lee H, Ahn K (2015): Case Study on Risk Evaluation of Silver Nanoparticle Exposure from Antibacterial Sprays Containing Silver Nanoparticles. Journal of Nanomaterials Article ID 346586, 1–8
11. Kim J, Song K, Sung J, Ryu R, Choi B, Cho H, Lee J, Yu I (2013): Genotoxicity, acute oral and dermal toxicity, eye and dermal irritation and corrosion and skin sensitisation evaluation of silver nanoparticles. Nanotoxicology 7 (5), 953–960

Anschrift für die Verfasser:

Dr. med. Robert Nienstedt
Dr. Rümmelein AG –
House of Skin & Laser Medicine
Grütstrasse 55
8802 Kilchberg
Bürglistrasse 11
8002 Enge/Zürich
Schweiz
E-Mail nienstedt@
dr-ruemmelein.ch

Personal use only