Teleangiektasien

Aktuelle Lasertherapie von Besenreisern

Laut Altmeyers Enzyklopädie leiden 50 – 80 % der mitteleuropäischen Bevölkerung an varikösen Veränderungen unterschiedlichen Grades. Der nachfolgende Artikel beschäftigt sich mit Therapieoptionen für Besenreiser, bei denen kein Anhaltspunkt für weiterreichende venöse Erkrankungen besteht.

Autorin | Dr. med. C. Bettina Rümmelein

Besenreiser sind von blossem Auge erkennbare, erweiterte feine Hautgefässe an den Beinen mit einem Durchmesser von ca. 1 mm. Mit Glasspateldruck können diese Teleangiektasien noch zum Verschwinden gebracht werden aber leider sind sie auch aus 2 m Entfernung gut sichtbar und damit für viele Menschen ein ästhetisches Ärgernis. Sie gehören somit zu den häufigen Gründen, weshalb eine Laserpraxis aufgesucht wird.

Sklerosierungsbehandlung – der Klassiker

In der im Dezember 2018 überarbeiteten Leitlinie zur Sklerosierungsbehandlung der Varikose [BOX] werden das sog. Matting und die Hyperpigmentierung als häufige Nebenwirkung dieser Therapieform beschrieben. Selten treten auch Hautnekrosen auf, während ein anaphylaktischer Schock eine extrem seltene Komplikation darstellt [ABB. 01].

Um das Risiko von Hautnekrosen zu minimieren, empfiehlt es sich, das Sklerosierungsmittel mit möglichst geringem Druck zu injizieren und bei einer Weissverfärbung der Haut die Injektion sofort abzubrechen.

Für die Sklerosierungsbehandlung bei Besenreisern bestehen die folgenden Kontraindikationen (KI):

1. Allergie auf das Sklerosierungsmittel
2. Schwangerschaft und Stillzeit (relative KI)

Eine Behandlung mit Antikoagulantien stellt keine KI dar, sie mindert allerdings den Behandlungserfolg, worüber die Patienten informiert werden müssen.

Matting und Hyperpigmentierungen – die häufigsten Nebenwirkungen

Das Matting beschreibt das erneute Auftreten feiner Besenreiser im Bereich einer bereits sklerosierten Vene und ist eine individuelle Reaktion des Organismus. Als Ursache wird eine fehlende oder nicht ausreichende Behandlung des zugrundeliegenden Refluxes genannt. Auch hohe Anfangskonzentrationen des Verödungsmittels oder grosse Volumina des Sklerosierungsmittels werden als mögliche Auslöser genannt, da hierdurch eine Entzündung mit nachfolgender Angiogenese ausgelöst werden kann[1,2].

Eine besonders häufige Nebenwirkung (NW) stellt die Entwicklung von Hyperpigmentierungen dar. Sie beträgt 0,3 – 30 %[2] und klingt im Allgemeinen nach Wochen bis Monaten ab[3], ist aber bei dieser rein ästhetisch motivierten Behandlung für die Patienten ein grosses Ärgernis. →

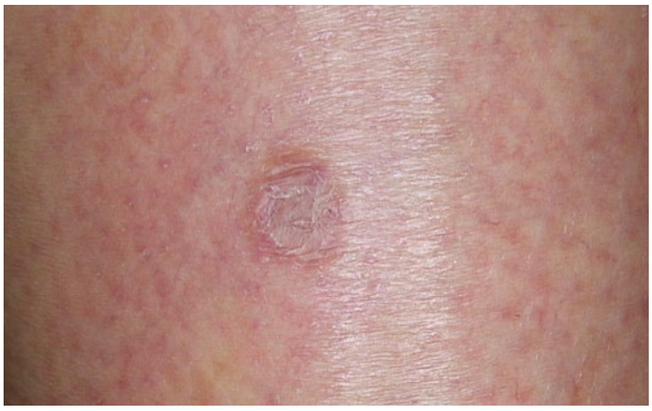

01

[ABB. 01] Hautnekrose nach Sklerotherapie

Weitere Therapieoptionen
Neben unbefriedigenden Therapieoptionen wie der Stichelung mit der Diathermienadel und der Camouflage spielt die Lasertherapie eine grosse Rolle. Grundsätzlich stehen für die Behandlung von Gefässläsionen eine Reihe von Wellenlängen zur Verfügung [ABB. 02].

Argonlaser emittieren die Wellenlänge 488 nm und 514 nm (blau-grün) und haben daher eine gute Absorption im Oxyhämoglobin. Leider treten bei der Behandlung mit diesen Lasern häufig Narbenbildungen und postinflammatorische Hyperpigmentierungen (PIH) auf, aus diesem Grund wurde von der Technik weitestgehend abgesehen.

Ein Nachfolger dieser Technik ist der KTP-Laser (Kalium-Titanyl-Phosphat; 532 nm), welcher ausschliesslich grünes Licht emittiert [ABB. 03]. KTP-Laser haben eine limitierte Eindringtiefe und absorbieren auch relativ stark im Melanin, weshalb sie für die tiefer gelegenen Besenreiser nicht geeignet sind und besonders bei dunkleren Hauttypen Hypopigmentierungen auslösen können.

Lithium-Borat (LBO)-Laser emittieren ebenfalls 532 nm, sind aber leistungsstärker. Beide Laser arbeiten nach dem Konzept der Frequenzverdopplung: Aus dem für das Auge unsichtbaren 1064 nm werden 532 nm, die als grünes Licht gut erkennbar sind[4].

[BOX] **Nebenwirkungen der Sklerosierungsbehandlung[7]**

Bezeichnung	Häufigkeit
Sehr häufig	≥ 10 %
Häufig	≥ 1 % bis < 10 %
Gelegentlich	≥ 0,1 % bis < 1 %
Selten	≥ 0,01 % bis < 0,1 %
Sehr selten und Einzelfälle	< 0,01 %

Art des unerwünschten Ereignisses	Häufigkeit mit Flüssigverödung	Häufigkeit mit Schaumverödung
Schwerwiegende Komplikationen[1]		
Anaphylaxie	Einzelfälle	Einzelfälle
Ausgedehnte Gewebenekrose	Einzelfälle	Einzelfälle
Schlaganfall und TIA	Einzelfälle	Einzelfälle
Distale tiefe Venenthrombose (meist muskulär)	Selten	Gelegentlich
Proximale tiefe Venenthrombose	Sehr selten	Sehr selten
Lungenembolie	Einzelfälle	Einzelfälle
Verletzung motorischer Nerven	Einzelfälle	Einzelfälle
Benigne Komplikationen		
Sehstörungen	Sehr selten	Gelegentlich
Kopfschmerzen und Migräne	Sehr selten	Gelegentlich
Verletzung sensibler Nerven	Nicht berichtet	Selten
Druckgefühl in der Brust	Sehr selten	Sehr selten
Trockener Husten	Sehr selten	Sehr selten
Oberflächliche Thrombose	Unklar[2]	Unklar[2]
Hautreaktion[3] (Kontaktallergie)	Sehr selten	Sehr selten
Matting	Häufig	Häufig
Hyperpigmentierung	Häufig	Häufig
Hautnekrose (minimal)	Selten	Sehr selten
Embolia cutis medicamentosa	Sehr selten	Sehr selten

[1] Wie bei allen medikamentösen Behandlungen kann nicht ausgeschlossen werden, dass einige dieser schwerwiegenden Nebenwirkungen (z. B. Anaphylaxie) im schlimmsten Fall tödlich verlaufen können.
[2] In der Literatur werden Häufigkeiten zwischen 0 und 45,8 %, mit einem Mittelwert von 4,7 %, angegeben.
[3] Eine lokale Quaddelbildung an der Einstichstelle kann sowohl als Urticaria factitia als auch im Rahmen einer lokalen Histaminfreisetzung beobachtet werden und ist in der Regel nicht als «allergische Reaktion» zu werten.

Des Weiteren stehen uns Diodenlaser mit der gelben Wellenlänge 577 nm zur Verfügung, die in der Nähe des zweiten Oxyhämoglobinpeaks ihr Absorptionsmaximum haben.

Lang-gepulster Nd:YAG Laser
Für die Therapie der Besenreiser hat sich der lang-gepulste Nd:YAG Laser bewährt. Neodym (Nd) hat im Periodensystem die Ordnungszahl 60. Es zählt zu den Lanthanoiden und der Gruppe der «seltenen Erden». Es findet sowohl in der Laserindustrie als auch für die Produktion stärkster Magnete (MRT, Lautsprecher etc.) Verwendung. Das Wirkprinzip der Besenreiserbehandlung mit dem Nd:YAG Laser beruht auf der selektiven thermischen Zerstörung von Blutgefässen mittels lang-gepulster Laserstrahlen aus dem infraroten Wellenlängenbereich (1064 nm). Diese Wellenlänge eignet sich neben der Behandlung von vaskulären Malformationen und Neubildungen sowie Gefässerweiterungen auch für die Entfernung von dunklen Haaren, Verrucae vulgares, Xanthelasmen und Talgdrüsenhyperplasien.

Ein grosses Plus dieser Wellenlänge ist ihre sehr geringe Absorption im Melanin, weshalb auch Hauttypen III-VI ohne Probleme behandelt werden können. Auch die Behandlung gebräunter Haut ist möglich.

Wegen einer unspezifischen Gewebeerhitzung ist allerdings immer eine gute parallele Kühlung der Epidermis notwendig, um thermische Gewebeschäden zu vermeiden [ABB. 04].

Bei dem Nd:YAG Laser handelt es sich also um einen weniger spezifisch arbeitenden Laser, der seinen Mangel an Absorption durch eine wesentlich höhere Eindringtiefe ausgleicht. Die langsamere und umfassendere Koagulation der Zielstrukturen durch den Nd:YAG-Laser ermöglicht zum einen eine ausreichende Koagulation grösserer Gefässe auch in tieferen Hautschichten, sie sind zum anderen aber auch die Ursache für das höhere Nebenwirkungspotenzial bei unsachgemässer Anwendung. →

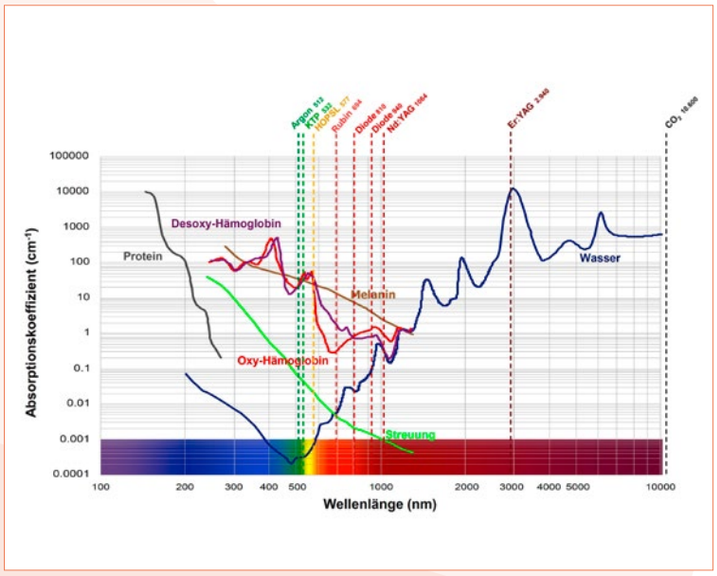

02

03

04

[ABB. 02] Eindringtiefen der verschiedenen Wellenlängen (Quelle: Asclepion Laser Technologies, Jena)
[ABB. 03] Behandlung mit dem KTP Laser
[ABB. 04] Nekrosen nach Besenreiserlaser

Aus diesem Grund wurde der lang-gepulste Nd:YAG-Laser als Technik im Bundesgesetz über den Schutz vor Gefährdungen durch nichtionisierende Strahlung und Schall (NISSG) unter ärztlichen Vorbehalt gestellt[5].

Praktische Tipps

Während die Einstellungen von Gerät zu Gerät variieren, sollen an dieser Stelle für die Behandlung von Besenreisern mit dem lang-gepulsten Nd:YAG Laser ein paar praktische Tipps gegeben werden. Diese Tipps entsprechen meinen persönlichen Erfahrungen der letzten zehn Jahre:

- Behandeln Sie nur Teleangiektasien, bei denen Sie sicher feststellen können, dass es sich wirklich nur um harmlose Besenreiser handelt oder lassen Sie dies vorher phlebologisch abklären.
- Weisen Sie im Aufklärungsgespräch auf die lange «Abheilungszeit» hin. Obwohl bei sachgerechter Anwendung keinerlei Oberhautschäden entstehen, wird sich ein kosmetisch schönes Ergebnis erst nach ca. sechs Wochen einstellen, ggf. sogar noch später. Last-Minute-Behandlungen vor der Badesaison sind nicht sinnvoll.
- In der «Abheilungsphase» ist wegen des Risikos von PIH auf Sonnenexposition streng zu verzichten. Der Frühling ist daher eine gefährliche Jahreszeit.
- Bei der schmerzhaften Behandlung ist erstens zur Schmerzlinderung und zweitens zur Vermeidung von Hautschäden eine starke Kühlung erforderlich. Diese kann je nach Gerät über Luftkühlung oder direkte Kontaktkühlung appliziert werden.
- Beobachten Sie die sofortige Weissfärbung des Gefässes, die Ihnen die richtige Dosierung anzeigt, aber vermeiden Sie jegliche Soforteffekte auf der Oberhaut und behandeln Sie niemals die gleiche Stelle zweimal.
- Bieten Sie Ihren Patienten nach ein bis zwei Wochen zu einer zweiten Sitzung auf und behandeln Sie dann diejenigen Gefässe, die sich noch «wegdrücken» lassen, bei denen also keine ausreichende Koagulation stattgefunden hat.
- Bei retikulären Gefässen über 2 mm empfehle ich, die Behandlung mit einer klassischen Sklerosierungstherapie zu ergänzen.

Fazit

Der Nd:YAG Laser ist einer der wichtigsten Allrounder in einer dermatologischen Laserpraxis. In meiner Praxis wünschen mittlerweile nahezu alle Besenreiserpatienten die Behandlung

mit dem Laser. Obwohl diese Behandlung durchaus schmerzhaft ist, wird sie wegen ihrer guten Ansprechrate und der Tatsache, dass keine Verbände nötig sind, dennoch sehr geschätzt.

Aus meiner persönlichen Sicht ist das Risiko für ein Matting bei dieser Methode besonders gering. Auch Narben oder andere Nebenwirkungen treten bei sachgemässer Anwendung so gut wie nie auf. Die Rückfallquote schätze ich als den genannten Therapieformen gleichwertig ein.

Aufgrund des erhöhten Risikos für Nebenwirkungen bei unsachgemässer Anwendung empfehle ich eine gründliche Ausbildung im Rahmen des Fähigkeitsausweises für Laserbehandlungen der Haut (laserkommission.ch).

Autorin | Dr. med. C. Bettina Rümmelein
Dr. Rümmelein AG
House of Skin & Laser Medicine
Bürglistrasse 11 | CH-8002 Zürich
Grütstrasse 55 | CH-8802 Kilchberg
b.ruemmelein@dr-ruemmelein.ch

Bibliografie

[1] Davis LT, Duffy DM: Cutaneous necrosis, telangiectatic matting, and hyperpigmentation following sclerotherapy. Etiology, prevention, and treatment. J Dermatol Surg Oncol 1990; 16: 327–330.
[2] Goldman MP, et al.: Cutaneous Necrosis, Telangiectatic Matting and Hyperpigmentation following Sclerotherapy. Dermatol Surg 1995; 21: 19–29.
[3] Georgiev MJ: Postsclerotherapy hyperpigmentations: a one-year follow-up. Dermatol Surg Oncol 1990; 16: 608–610.
[4] Grünewald S, et al.: Update dermatologic laser therapy. J Dtsch Dermatol Ges 2011; 9: 146–159.
[5] V-NISSG: Information zur Verabschiedung zum Bundesgesetz über den Schutz vor Gefährdungen durch nichtionisierende Strahlung und Schall (NISSG) und der dazugehörigen Verordnung (V-NISSG). Faktenblatt des Bundesamtes für Gesundheit vom 27. 2. 2019.
[6] Asclepion Laser Technologies, Jena.
[7] Arbeitsgemeinschaft der Wissenschaftlichen Medizinischen Fachgesellschaften: AWMF-Leitlinien-Register Nr. 037 015. Leitlinie Sklerosierungsbehandlung der Varikose; 31.12.2018: https://www.awmf.org/uploads/tx_szleitlinien/037-015l_S2k_Sklerosierungsbehandlung-Varikose_2019-05.pdf.