

Der Lasertrick zum Schwerpunkt

Kombinierte Therapie bei Psoriasis vulgaris

Die Behandlung mit dem Excimer-Laser erreicht in Kombination mit einer Lokalthherapie (Vitamin-D₃-Analogon oder Dithranol) die Abheilung der Psoriasisplaques besser und schneller als die Lokalthherapie allein.

BETTINA RÜMMELEIN



Bettina Rümmelein

Die genetisch disponierte, chronisch-stationäre Psoriasis äussert sich charakteristischerweise in streckseitigen, meist symmetrischen, stark infiltrierten Schuppenherden mit scharf begrenzten, erythematösen Plaques. Obwohl bei dieser Form nahezu keine Symptome bestehen wie Juckreiz oder gar Schmerzen, so ist doch der HRQL (health-related quality of life) so eingeschränkt wie bei Patienten mit Malignomen, Herzerkrankungen oder Depressionen. Die Prävalenz liegt in den meisten Zivilisationen bei 2 Prozent, zwei Drittel leiden an einer milden

Form. Die mittlere Erkrankungsdauer beträgt 21,8 Jahre (1–66 Jahre). Bei diesen mildereren Formen, für die nicht moderne systemische Therapien eingesetzt werden, stellen Vitamin-D₃-Analoge und Dithranol die klassischen Therapieoptionen dar. In Anbetracht des erheblichen Krankheitswertes auch einer chronisch-stationären Psoriasis wird eine beschleunigte Abheilung vom Patienten sehr geschätzt.

Die Arbeitsgruppe von Prof. Dr. Uwe Paasch, Universitätskrankenhaus Leipzig, Deutschland, konnte 2011 zeigen, dass die gleichzeitige Anwendung des Excimer Lasers mit einer der beiden Lokalthapien zur schnelleren und besseren Clearance führte als die Lokalthherapie allein (1). Sehr schonend und praktisch kann diese Kombinationsbehandlung heute mit der Excimer-Lampe angeboten werden. Emittiert wird UV-B 308 nm, welches punktgenau appliziert werden kann und damit für die Patienten eine geringe UV-Belastung bedeutet.

Nach Bestimmung der MED an unbeefallener Haut werden die Psoriasisplaques mit der doppelten bis dreifachen MED behandelt. Die Behandlung wird 2- bis 3-mal pro Woche durchgeführt. In der Regel sind 4 bis 10 Sitzungen erforderlich bis zur Abheilung der Psoriasisherde. Verbrennungen können durch vorausgehende MED-Bestimmungen weitgehend vermieden werden. ▲

Dr. med. Bettina Rümmelein

Referenz:

1. Rogalski C et al. Treatment of plaque-type psoriasis with the 308 nm excimer laser in combination with dithranol or calcipotriol. *Int J Hyperthermia* 2012; 28(2): 184–190.

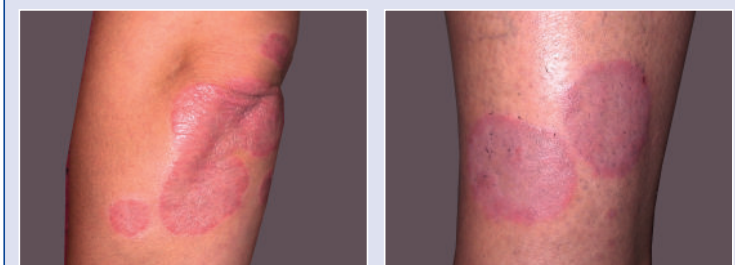
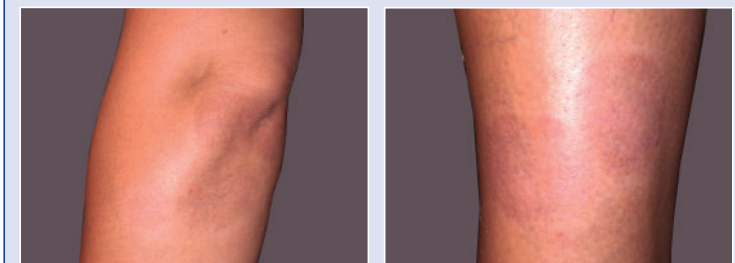

Abbildung 1 und 2: Psoriasisplaques vor Behandlungsbeginn.

Abbildung 3 und 4: Nach 4 Wochen Kombinationstherapie mit der Excimer-Lampe (10 Behandlungen) und einem Vitamin-D₃-Analogon.