Laserunterstützte PDT bei Feldkanzerisierung

Die Photodynamische Therapie (PDT) eignet sich als sicheres Therapieverfahren für die Behandlung aktinischer Keratosen, des M. Bowen sowie superfizieller Basalzellkarzinome. Die Haut kann vor der PDT statt wie üblich mechanisch auch mit oberflächlichen fraktionierten Lasersystemen vorbehandelt werden. Durch die Laservorbehandlung wird die topische Aufnahme der photosensibilisierenden Medikamente beschleunigt und die Schmerzhaftigkeit der Belichtung deutlich reduziert.

BETTINA RÜMMELEIN

Bettina Rümmelein

Bei der PDT werden photosensibilisierende Medikamente – Aminolävulinsäure (ALA) oder ihr methylierter Ester (MAL) – auf die Haut aufgebracht und inkubiert. Dabei entstehen photoaktive Porphyrine, welche die eigentlichen therapeutischen Photosensibilisatoren darstellen. Das Verfahren dient der Behandlung epithelialer Hauttumoren und ist anerkannt als First-Line-Therapie zur Behandlung dünner, nicht hyperkeratotischer, nicht pigmentierter aktinischer Keratosen, des M. Bowen und superfizieller Basalzellkarzinome (1, 2).

Der Begriff der Feldkanzerisierung wurde 1953 von Slaughter et al. eingeführt (3). Feldkanzerisierung beschreibt die Existenz von präneoplastischen Prozessen mit hoher karzinogener Potenz an mehreren Stellen eines Areals («Feld»). Dabei geht man davon aus, dass sich diese Vorstufen in unterschiedlichen «Reifezuständen» befinden und ihre maligne Entartung früher oder später eintritt.

Therapie der Feldkanzerisierung bei aktinischen Keratosen

Aktinische Keratosen treten bevorzugt in UV-exponierten Hautarealen auf *(Abbildung 1)*. Meist sind sie in multipler Zahl vorhanden. Histologisch sind sie gekennzeichnet durch eine Vermehrung basaler Keratinozyten (Crowding-Phänomen) und durch atypische Keratinozyten in der basalen Zone sowie in höheren Epidermislagen. Werden veränderte Keratinozyten in unterschiedlicher Graduierung in einem Areal nachgewiesen, wird dies als Feldkanzerisierung bezeichnet.

Exzision, Kürettage, ablativer Laser und Kryotherapie sind bei einzelnen aktinischen Keratosen häufig benutzte Therapieoptionen. Bei Feldkanzerisierung werden dagegen flächig anzuwendende Methoden wie die PDT bevorzugt. Imiquimod, 5-Fluorouracil (5-FU) und Ingenolmebutat sind lokal anzuwendende Alternativen, die aber bezüglich der Behandlungsfläche begrenzt sind. Bei Imiquimod und 5-FU ist zudem eine mehrwöchige Behandlungszeit erforderlich. Die Anwendungsdauer beträgt beim Diclofenac-Hyaluronsäure-Gel sogar 60 bis 90 Tage. Da aktinische Keratosen sehr häufig im Gesicht, auf der Glatze und auf den Handrücken auftreten, bedeutet dies für die Patienten eine lange Downtime, in der sie nicht gesellschaftsfähig sind.

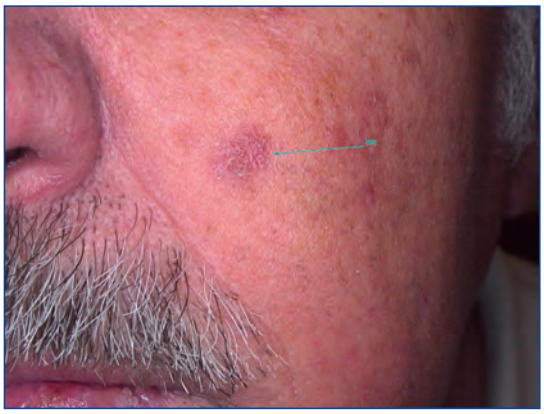

Abbildung 1: Aktinische Keratosen in UV-exponiertem Areal

Die PDT bietet hier für Patienten einen grossen Vorteil, da die Behandlung beim Arzt erfolgt. An einem einzigen Behandlungstag kann alles erledigt werden, wobei Therapiefehler durch mangelhafte Compliance oder durch falsche Anwendung vermieden werden können. Für die korrekte Durchführung der PDT müssen vor dem Auftragen der photosensibilisierenden Salbe zunächst Schuppen und Krusten entfernt werden. Dies kann gerade bei fortgeschrittenen Befunden wegen Schmerzen oder eintretender Blutung schwierig sein. Eine Kürettage von hyperkeratotischen aktinischen Keratosen kann besonders auf dem Handrücken Narben hinterlassen.

Abbildung 2: Fraktionierter CO_2-Laser vor PDT

Abbildung 3: Unmittelbar nach AFXL (ablative fractional laser)

Abbildung 4: Auftragen von MAL (photosensibilisierend)

Laser zur Steigerung der topischen Aufnahme von ALA oder MAL

Statt der üblichen mechanischen Vorbehandlung der Haut führen einige Kollegen die Aufrauhung der Haut mit oberflächlichen fraktionierten Lasersystemen (AFXL = ablative fractional laser) durch (4). Dadurch wird die topische Aufnahme von ALA oder MAL gesteigert. Kostengünstigere, aber weniger praktikable Möglichkeiten wäre die Verwendung von Schmirgelpapier oder Dermaroller. In meiner Praxis findet ein fraktionierter CO_2-Laser (120 µm spots, 10 W, 10 mJ) Verwendung *(Abbildung 2 bis 6)*. Dieses sehr schmerzarme und elegante Verfahren wird von den

Abbildung 5: Durchführung der Belichtung

Abbildung 6: Während der Belichtung des Gesichts

Patienten gut toleriert. Die weitere Therapie erfolgt gemäss den Zulassungsvorschriften. Entgegen unseren Erwartungen geben die Patienten bei der nachfolgenden Rotlichtbestrahlung weniger Schmerzen an als ohne Einsatz des fraktionierten Lasers: mit fraktioniertem Laser 1 bis 7 (durchschnittlich 3) auf einer Schmerzskala von 0 bis 10, ohne fraktionierten Laser 7 bis 10 (durchschnittlich 8). Bisher konnte noch keine rationale Begründung für diesen Unterschied gefunden werden. Hautreaktion und Verlauf unterscheiden sich nach unseren Beobachtungen nicht *(Abbildung 7 bis 9)*.

Zusammenfassung und Diskussion

Die PDT ist ein sicheres und gut zu praktizierendes Verfahren für die Behandlung dünner, nicht hyperkeratotischer, nicht pigmentierter aktinischer Keratosen, des M. Bowen und superfizieller Basalzellkarzinome. Diverse Studien weisen darauf hin, dass die PDT bei Feldkanzerisierung der Bildung neuer aktinischer Keratosen vorbeugt und die Transformation aktinischer Keratosen in invasive spinozelluläre Karzinome verhindert (4). Wiederholte Behandlungen, möglicherweise sogar alle 3 Monate, sind empfehlenswert (5). Die teilweise starken Schmerzen bei der Belichtungstherapie sind der gravierendste Nachteil für die Patienten. Im Praxisablauf kann die Terminierung mit 3 bis 4 Stunden Einwirkzeit kompliziert sein.

Die Vorbehandlung mit einem AFXL beschleunigt die Aufnahme des photosensibilisierenden Medikaments. Trotz gleich

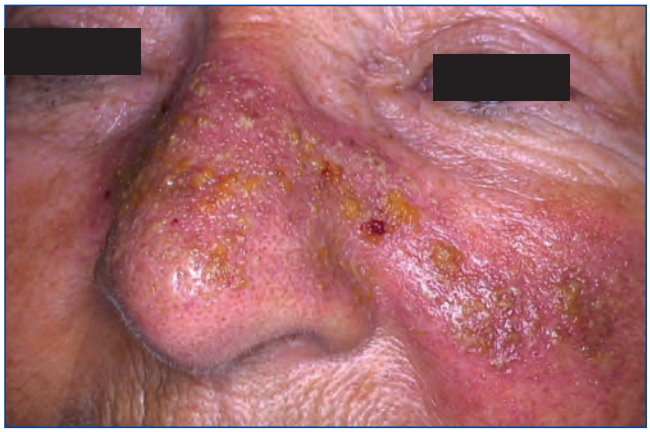

Abbildung 7: Am Tag 2 nach laserunterstützter PDT

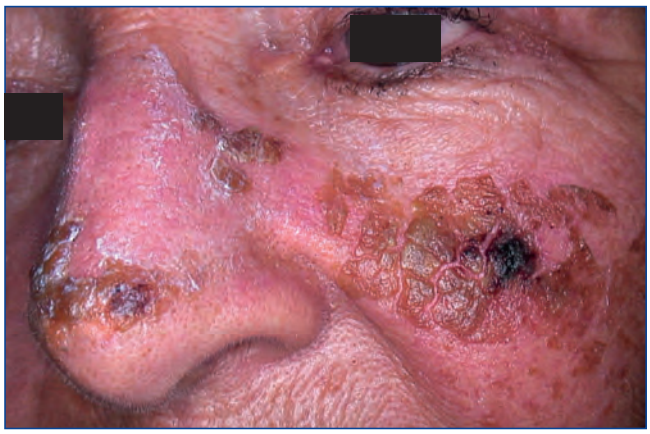

Abbildung 8: Am Tag 6 nach laserunterstützter PDT

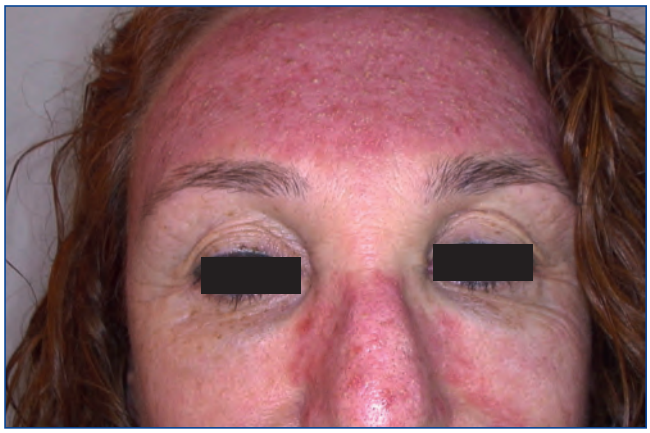

Abbildung 9: Andere Patientin am Tag 2 nach laserunterstützter PDT

starker Lokalreaktionen geben die Patienten an, dass die Belichtung deutlich weniger schmerzhaft ist (auf einer Schmerzskala von 0 bis 10 im Durchschnitt 3 statt 8). Zudem unterstützt der AFXL den ästhetischen Aspekt der PDT. Fraktionierte Laser werden seit Jahren erfolgreich zur Behandlung von Veränderungen im Rahmen der Hautalterung eingesetzt (z.B. Falten, grobporige Haut). In der ästhetischen Dermatologie gewinnt auch die PDT off-label zunehmend an Stellenwert *(Abbildung 10* und *11)*. AFXL und PDT ergänzen sich in diesem Sinn hervorragend. ▲

Kontaktadresse:

Abbildung 10: Vor der PDT

Abbildung 11: Ästhetischer Gewinn nach der PDT

Dr. med. Bettina Rümmelein
Fachärztin Dermatologie FMH
Fähigkeitsausweis für Laserbehandlungen der Haut
Präsidentin der Schweizerischen Gesellschaft
für medizinische Laseranwendungen (SGML)
Mitglied im Vorstand der Swiss Group
for Esthetic Dermatology and Skincare (SGEDS)
Privatpraxis im Medical Center See-Spital
Grütstrasse 55, 8802 Kilchberg/Zürich
Tel. 043 343 93 01, Fax 043 343 93 02
E-Mail: praxis@dr-ruemmelein.ch
Internet: www.dr-ruemmelein.ch

Interessenkonflikte: keine

Literatur:

1. *Morton CA et al. European guidelines for topical photodynamic therapy part 1: treatment delivery and current indications – actinic keratoses, Bowen's disease, basal cell carcinoma. J Eur Acad Dermatol Venereol 2013; 27: 536–544.*
2. *Morton CA et al. European guidelines for topical photodynamic therapy part 2: emerging indications – field cancerization, photorejuvenation and inflammatory/infective dermatoses. J Eur Acad Dermatol Venereol 2013; 27: 672–679.*
3. *Slaughter DP et al. Field cancerization in oral stratified squamous epithelium; clinical implications of multicentric origin. Cancer 1953; 6: 963–968.*
4. *Haedersdal M et al. Pretreatment with ablative fractional laser changes kinetics and biodistribution of topical 5-aminolevulinic acid (ALA) and methyl aminolevulinate (MAL). Lasers Surg Med 2014; 46: 462–469.*
5. *Braathen LR et al.: Photodynamic therapy for skin field cancerization: an international consensus. International Society for Photodynamic Therapy in Dermatology. J Eur Acad Dermatol Venereol 2012; 26: 1063–1066.*
6. *Basset-Seguin N et al.: Photodynamic therapy for actinic keratoses in organ transplant patients. J Eur Acad Dermatol Venereol 2013; 27: 57–66.*