

Laserunterstützte Photodynamische Therapie

Schnell, effektiv, mit hoher Patientenakzeptanz

Die Photodynamische Therapie (PDT) ist bei Hauttumoren ein modernes und sicheres Therapieverfahren, es ist anerkannt als First-Line-Therapie zur Behandlung dünner, nicht hyperkeratotischer, nicht pigmentierter aktinischer Keratosen, des M. Bowen und superfizieller Basalzellkarzinome (1, 2).

VON BETTINA RÜMMELEIN



Bettina Rümmelein

Neben dem klassischen Verfahren mit einer Einwirkzeit des Photosensibilisators von drei Stunden unter einem okklusivem Verband und anschliessender Lichtexposition mit einer definierten Lichtquelle, die eine definierte Menge von Licht abgibt, bestehen zwei weitere interessante Varianten:

1. Die Tageslicht-PDT, auf die in diesem Artikel nicht weiter eingegangen wird, und
2. die laserunterstützte PDT, bei der die Haut vor Aufbringen des Photosensibilisators vorbereitet wird.

Indikationen

Die wohl häufigste Erkrankung, welche eine PDT auf den Plan ruft, ist die *aktinische Keratose (AK)*. Keratosen sind unregelmässige Verdickungen der Hornschicht, welche durch eine Veränderung in der normalen Aktivität der Hautzellen hervorgerufen werden. Das Wort «aktinisch» bedeutet so viel wie «durch Strahlung verursacht» und verweist also auf die Ursache der Veränderung, nämlich eine übertriebene Sonnenexposition. Aktinische Keratosen treten also meist an Stellen auf, welche über längere Zeit regelmässig der Sonne ausgesetzt waren. Während die aktinische Keratose früher als eine Vorstufe von Krebs bezeichnet wurde, sehen wir diese heute als ein Carcinoma in situ.

Die Therapieindikation ergibt sich aus der Tatsache, dass auch flache, unscheinbare Befunde schnell in aggressive spinocelluläre Karzinome übergehen können. Der Verlauf kann nicht vorhergesagt werden.

Basalzellkarzinome sind krankhafte Veränderungen der unteren Hautschichten, welche am Kopf, aber auch am Rumpf oder an Armen und Beinen auftreten können. Sie werden wie die aktinischen Keratosen durch Sonneneinstrahlung hervorgerufen, können im Gegensatz zu ihnen jedoch auch an Stellen auftreten, welche nicht direkt der Sonne ausgesetzt waren. Bei Basalzellkarzinomen handelt es sich bereits um Haut-

tumoren, die aber wegen ihres nur örtlichen – teils aber sehr aggressiven Wachstums – als semimaligne bezeichnet werden.

Solange es sich um superfizielle Basaliome handelt, ist eine PDT eine gute Therapieoption. Bei nodulären Basalzellkarzinomen besteht keine Indikation für eine PDT.

Die letzte Indikation, bei welcher eine PDT indiziert ist, ist der *Morbus Bowen*. Dabei handelt es sich, ähnlich wie bei der aktinischen Keratose, um eine Verhornung der Oberhaut. Im Gegensatz zur AK tritt Morbus Bowen jedoch nicht nur an sonnenexponierten Stellen auf, sie kann sogar im Bereich von Schleimhäuten auftauchen. Was den Morbus Bowen ausserdem von der aktinischen Keratose unterscheidet, ist die Ursache. Morbus Bowen wird nämlich nicht ausschliesslich von Sonnenbestrahlung ausgelöst, sondern kann auch von Chemikalien, Nikotin, Alkohol und anderem verursacht werden. Eine PDT sollte unmittelbar erfolgen, da sich diese frühe Phase des Hautkrebses mit einer ziemlich hohen Wahrscheinlichkeit irgendwann in ein tiefer wachsendes Spinaliom verwandelt, das wiederum Metastasen bilden kann.

Praktisches Vorgehen

Vor der Behandlung muss zunächst das überschüssige Hornmaterial mechanisch entfernt werden. Hierzu können eine Kürette oder auch Schmirgelpapier Verwendung finden. Dies ist nicht nur schmerzhaft, sondern auch meist blutig, was eine Vorbetäubung nötig machen kann sowie eine Blutstillung nach dem Eingriff. Deutlich eleganter lässt sich das gewünschte Ziel – nämlich die gleichmässige Penetration der Haut – durch eine Vorbehandlung mit einem oberflächlichen fraktionierten Lasersystem lösen. Durch die Laservorbehandlung wird die topische Aufnahme der photosensibilisierenden Medika-

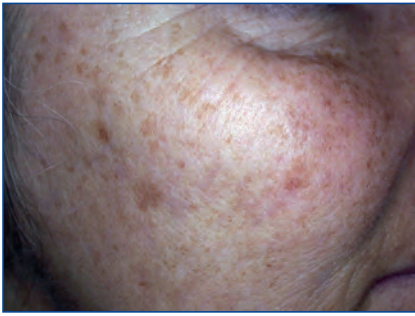


Abbildung 1: Vor der PDT-Behandlung

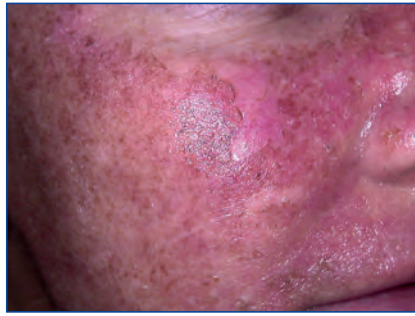


Abbildung 2: Wenige Tage nach der PDT-Behandlung

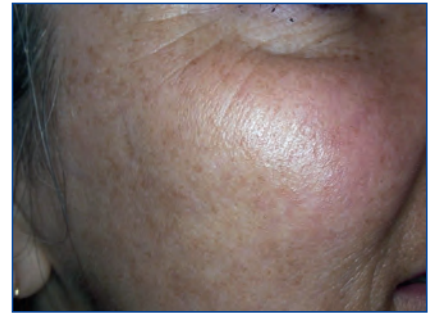


Abbildung 3: Nach Verheilung der Haut

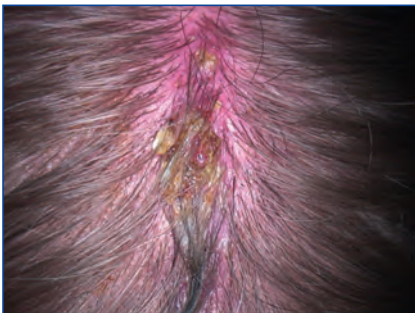

Abbildung 4: Vor der PDT-Behandlung

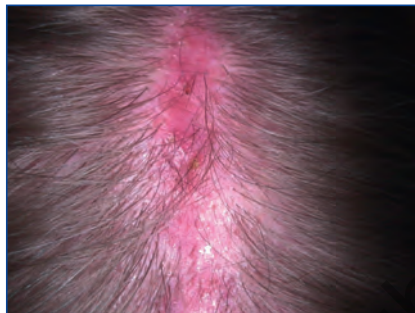


Abbildung 5: Wenige Tage nach der PDT-Behandlung



Abbildung 6: Nach Verheilung der Haut

mente beschleunigt und – gemäss eigener Beobachtung – die Schmerzhaftigkeit der Belichtung deutlich reduziert. Auf die Anwendung fraktionierter Lasersysteme wird später genauer eingegangen.

Bei der PDT werden photosensibilisierende Medikamente – Aminolävulinsäure (ALA) oder ihr methylierter Ester (MAL) – auf die Haut aufgebracht und inkubiert. Dabei entstehen photoaktive Porphyrine, welche die eigentlichen therapeutischen Photosensibilisatoren darstellen.

Therapie der Feldkanzerisierung bei aktinischen Keratosen

Der Begriff der Feldkanzerisierung wurde 1953 von Slaughter et al. eingeführt (3). Feldkanzerisierung beschreibt die Existenz von präneoplastischen Prozessen mit hoher karzinogener Potenz an mehreren Stellen eines Areals («Feld»). Dabei ging man davon aus, dass sich diese Vorstufen in unterschiedlichen «Reifezuständen» befinden und ihre maligne Entartung früher oder später eintritt.

Aktinische Keratosen treten, wie bereits erwähnt, bevorzugt in UV-exponierten Hautarealen auf. Meist sind sie in multipler Zahl vorhanden. Histologisch sind sie gekennzeichnet durch eine Vermehrung basaler Keratinozyten (Crowding-Phänomen) und durch atypische Keratinozyten in der basalen Zone sowie in höheren Epidermislagen. Werden veränderte Keratinozyten in unterschiedlicher Graduierung in einem

Areal nachgewiesen, wird dies, wie oben definiert, als Feldkanzerisierung bezeichnet.

Exzision, Kürettage, ablativer Laser und Kryotherapie sind bei einzelnen aktinischen Keratosen häufig benutzte Therapieoptionen. Bei Feldkanzerisierung werden dagegen flächig anzuwendende Methoden wie die PDT bevorzugt. Imiquimod, 5-Fluorouracil (5-FU) und Ingenolmebutat sind lokal anzuwendende Alternativen, die aber bezüglich der Behandlungsfläche begrenzt sind. Bei Imiquimod und 5-FU ist zudem eine mehrwöchige Behandlungszeit erforderlich. Die Anwendungsdauer beträgt beim Diclofenac-Hyaluronsäure-Gel sogar 60 bis 90 Tage. Da aktinische Keratosen sehr häufig im Gesicht, auf der Glatze und auf den Handrücken auftreten, bedeutet dies für die Patienten eine lange Downtime, in der sie nicht gesellschaftsfähig sind.

Die PDT bietet hier für Patienten einen grossen Vorteil, da die Behandlung beim Arzt erfolgt. An einem einzigen Behandlungstag kann alles erledigt werden, wobei Therapiefehler durch mangelhafte Compliance oder durch falsche Anwendung vermieden werden können. Für die korrekte Durchführung der PDT müssen vor dem Auftragen der photosensibilisierenden Salbe zunächst Schuppen und Krusten entfernt werden. Dies kann gerade bei fortgeschrittenen Befunden wegen Schmerzen oder eintretender Blutung schwierig sein. Eine Kürettage von hyperkeratotischen aktinischen Keratosen kann besonders auf dem Handrücken Narben hinterlassen.

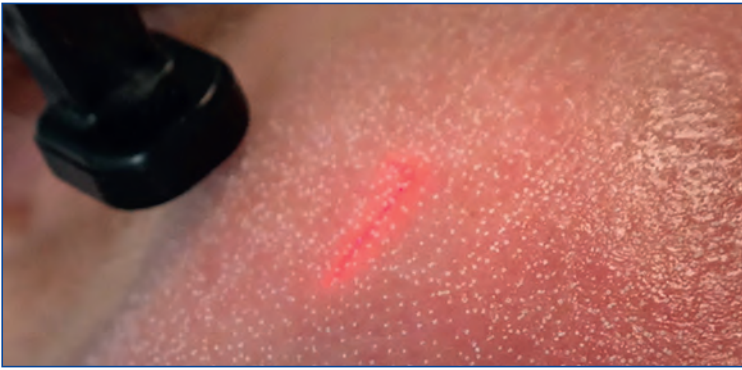


Abbildung 7: Mit CO₂-Laser behandelte Haut

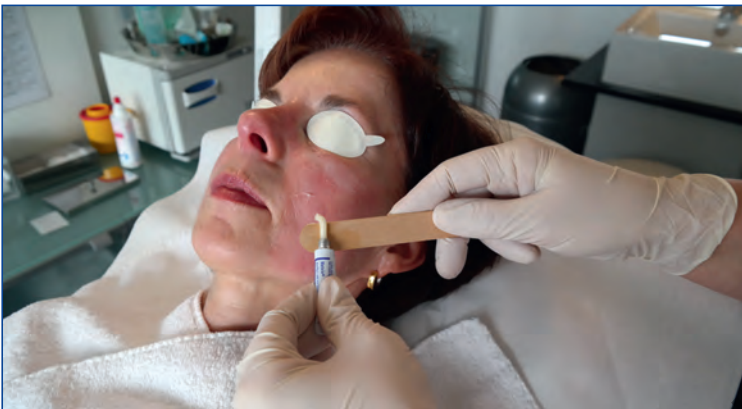

Abbildung 8: Auftragen von Methyl-Aminolevulinat

Fraktionierte Laserverfahren

Die Technik der fraktionierten Laserbehandlungen ist ein fester Bestandteil der heutigen Lasermedizin. Was in den Neunzigerjahren lediglich als ablatives Skinresurfacing begann, hat sich mittlerweile in etliche verschiedene Behandlungsmöglichkeiten entwickelt. Je nach Indikation wird nicht mehr das gesamte zu behandelnde Areal mit dem Laser beschossen, sondern nur einzelne Punkte auf ebendiesem Areal – der Laser wird also fraktioniert eingesetzt. Diese Methode bringt den Vorteil mit sich, dass sich die Haut viel schneller regeneriert. Für welche Behandlungsmethode und welchen Laser sich der behandelnde Arzt schliesslich entscheidet, hängt sowohl von den Indikationen als auch von den Zielen der Behandlung ab.

Bei der oberflächlichen, ablativen fraktionierten Laserbehandlung geht es, wie der Name schon sagt, darum, die Qualität der Hautoberfläche und somit das Erscheinungsbild zu verbessern. Diese Behandlungen, welche sich als Hautverjüngung oder Rejuvenation zusammenfassen lassen, werden vor allem zur Behandlung von Poren, Falten und zur Hautstraffung angewendet und dienen also hauptsächlich der optischen Verjüngung der Haut. Die Eindringtiefe des Lasers liegt dabei lediglich bei 10 bis 70 Mikrometern. Bei der nicht ablativen fraktionierten Laserbehandlung wird durch viele kleine Kanäle Wärme in die

Haut geschossen. Diese führt, wie der Name schon sagt, nicht direkt zu einer Abtragung von Haut und Gewebe, sondern fördert viel eher die Bildung von neuem Kollagen, welches der Haut ihre natürliche Elastizität und Belastbarkeit verleiht. Die Laser dringen dabei zwischen 600 und 1000 Mikrometer tief in die Haut ein. Diese nicht ablative Methode wird vor allem für die Behandlung von feinen Falten und Akne- sowie OP-Narben angewandt. Der wohl grösste Vorteil dieser Methode liegt im extrem geringen Schaden, welcher der Haut zugefügt wird. Der Patient ist in den meisten Fällen sofort wieder gesellschaftsfähig. Für «Drug Delivery» ist dieses Verfahren hingegen ungeeignet.

Die ablative fraktionierte Laserbehandlung (AFXL) dringt in ähnliche Tiefen vor wie ihr nicht ablatives Pendant, trägt auf dem Weg dahin jedoch die äusseren Hautschichten ab und verursacht auf diese Weise viele kleine Kanäle, welche in die Haut dringen. Dieses Vorgehen erhöht einerseits die Durchlässigkeit der Haut und setzt andererseits einen Heilungsprozess in Gang, der die Haut sich neu strukturieren lässt und ebenfalls die Kollagenproduktion anregt. Diese Methode hinterlässt heftigere Hautverletzungen als die nicht ablative Variante, bringt jedoch langfristig wohl die besseren ästhetischen Ergebnisse mit sich. Sie wird deshalb zum einen für «Drug Delivery», wie zum Beispiel bei einer PDT, oder bei ästhetischen Indikationen wie tieferen Falten und grösseren Narben, beispielsweise Unfallnarben oder Striae, angewendet.

Laser zur Steigerung der topischen Aufnahme von ALA oder MAL

Statt der üblichen mechanischen Vorbehandlung der Haut ist die «Aufrauung» der Haut mit oberflächlichen fraktionierten Lasersystemen also eine sinnvolle Alternative (4). Dadurch wird die topische Aufnahme von ALA oder MAL gesteigert. Kostengünstigere, aber weniger praktikable und deutlich weniger effiziente Möglichkeiten wären die Verwendung von Schmirgelpapier oder Dermalroller.

In meiner Praxis findet ein fraktionierter CO₂-Laser (120 µm spots, 30 W, 10 mJ) Verwendung. Dieses sehr schmerzarme und elegante Verfahren wird von den Patienten gut toleriert. Die weitere Therapie erfolgt gemäss den Zulassungsvorschriften. Entgegen unseren Erwartungen geben die Patienten bei der nachfolgenden Rotlichtbestrahlung weniger Schmerzen an als ohne Einsatz des fraktionierten Lasers: mit fraktioniertem Laser 1 bis 7 (durchschnittlich 3) auf einer Schmerzskala von 0 bis 10, ohne fraktionierten Laser 7 bis 10 (durchschnittlich 8). Bisher konnte noch keine rationale Begründung für diesen Unterschied gefunden werden. Hautreaktion und Verlauf unterscheiden sich nach unseren Beobachtungen nicht.

Zusammenfassung und Diskussion

Die PDT ist ein sicheres und leicht zu praktizierendes Verfahren für die Behandlung dünner, nicht hyperkeratotischer, nicht pigmentierter aktinischer Keratosen, des M. Bowen und superfizieller Basalzellkarzinome. Diverse Studien weisen darauf hin, dass die PDT bei Feldkanzerisierung der Bildung neuer aktinischer Keratosen vorbeugt und die Transformation aktinischer Keratosen in invasive spinözelluläre Karzinome verhindert (4). Wiederholte Behandlungen, möglicherweise sogar alle 3 Monate, sind empfehlenswert (5). Die teilweise starken Schmerzen bei der Belichtungstherapie sind der gravierendste Nachteil für die Patienten. Im Praxisablauf kann die Terminierung mit 3 bis 4 Stunden Einwirkzeit kompliziert sein. Die Vorbehandlung mit einem AFXL beschleunigt die Aufnahme des photosensibilisierenden Medikaments. Trotz starker Lokalreaktionen geben die Patienten an, dass die Belichtung deutlich weniger schmerzhaft ist (auf einer Schmerzskala von 0 bis 10 im Durchschnitt 3 statt 8). Zudem unterstützt der AFXL den ästhetischen Aspekt der PDT. Fraktionierte Laser werden seit Jahren erfolgreich zur Behandlung von Veränderungen im Rahmen der Hautalterung

eingesetzt (z.B. Falten, grobporige Haut). In der ästhetischen Dermatologie gewinnt die PDT (off-label use) zunehmend an Bedeutung; AFXL und PDT ergänzen sich in diesem Sinn hervorragend. ▲

Kontaktadresse:

Dr. med. Bettina Rümmelein
Dermatologie, Mitglied der FMH
Fähigkeitsausweis für Laserbehandlungen der Haut
Dr. Rümmelein AG
House of Skin & Laser Medicine
Bürglistrasse 11, 8002 Zürich
Grütstrasse 55, 8802 Kilchberg (ZH)
Tel. 043 343 93 01, Fax 043 343 93 02
E-Mail: b.ruemmelein@dr-ruemmelein.ch
Internet: www.dr-ruemmelein.ch

Referenzen :

1. Morton CA et al.: European guidelines for topical photodynamic therapy part 1: treatment delivery and current indications – actinic keratoses, Bowen's disease, basal cell carcinoma. *J Eur Acad Dermatol Venereol* 2013; 27: 536-544.
2. Morton CA et al.: European guidelines for topical photodynamic therapy part 2: emerging indications – field cancerization, photorejuvenation and inflammatory/infective dermatoses. *J Eur Acad Dermatol Venereol* 2013; 27: 672-679.
3. Slaughter DP et al.: Field cancerization in oral stratified squamous epithelium; clinical implications of multicentric origin. *Cancer* 1953; 6: 963-968.
4. Haedersdal M et al.: Pretreatment with ablative fractional laser changes kinetics and biodistribution of topical 5-aminolevulinic acid (ALA) and methyl aminolevulinate (MAL). *Lasers Surg Med* 2014; 46: 462-469.
5. Braathen LR et al.: Photodynamic therapy for skin field cancerization: an international consensus. *International Society for Photodynamic Therapy in Dermatology. J Eur Acad Dermatol Venereol* 2012; 26: 1063-1066.

Preprint © Rosenfluh & Rosenfluh