Laserbehandlung bei Onychomykose

Hohe Heilungsraten und gute Sicherheit

Die Laserbehandlung ist eine relativ neue Option zur Behandlung von Patienten mit Onychomykose. Im House of Skin & Laser Medicine wurde dieses Verfahren als alleinige Massnahme sowie in Kombination mit oralem Terbinafin in einer offenen Studie getestet.

VON BETTINA RÜMMELEIN

Bettina Rümmelein

Onychomykose ist eine chronische Pilzerkrankung eines Nagels, welche einen erheblichen Teil der Bevölkerung betrifft und ernsthafte Konsequenzen für ältere Menschen sowie für Patienten mit Diabetes oder geschwächtem Immunsystem hat (1). Auch vergangenen Sommer werden Pilze an Orten wie zum Beispiel Freibädern wieder einige neue Zehennägel befallen haben. Doch selbst wenn Nagelpilz ein unangenehmes Thema ist, über das Betroffene ungern sprechen, braucht man sich dafür weder zu schämen noch zu fürchten. Die richtige Aufklärung und Prävention verhindert das Schlimmste.

Es ist wichtig zu wissen, dass Nagelpilz nicht jeden treffen kann: Verletzungen entstehen dann, wenn zum Beispiel ein Schuh auf den Nagel drückt. Das kann bei zu grossen oder zu kleinen Schuhen passieren. Verletzungen entstehen aber auch bei verformten Füssen. Besonders ältere Menschen sind davon betroffen, da man früher weniger Wert auf gut sitzende Schuhe gelegt hat. Auch Frauen, die häufig hohe Schuhe trugen oder noch immer tragen, verletzen sich oft unbewusst an den Nägeln. Eine schlechte Pediküre ist ebenfalls ein Pilzrisiko. Auch Sportler, deren Schuhe fast ständig auf den grossen Zehennagel drücken, leiden häufig unter Nagelpilz. Die warm-feuchten Konditionen im Sportschuh begünstigen ihn. Nicht alle Verletzungen kann man von blossem Auge erkennen. Bei den meisten handelt es sich um sogenannte Mikrotraumata, also um Verletzungen, die so klein sind, dass man sie nicht sieht. Wenn eine Verletzung vorliegt, ist die Ansteckung nicht weit, denn Fusspilz lauert überall, wie bereits beschrieben, am liebsten in Frei- und Hallenbädern, Saunen oder Fitnessstudios. Durchblutungsstörungen und Diabetes erhöhen ebenfalls das Infektionsrisiko. Man schätzt, dass zirka 40 Prozent der über 65-Jährigen an einem Nagelpilz erkrankt sind.

Wer seine Füsse pflegt und beobachtet, kann einen Nagelpilz schnell erkennen. In einer ersten Phase beginnt der Nagel an Glanz zu verlieren, wird stumpf und matt. Danach folgt eine Verfärbung, die meistens gelblich oder weisslich ist, darauf folgte die Verdickung des Nagels. In der vierten Phase wird der Nagel rissig und brüchig, und am Ende droht die vollständige Zerstörung der Nagelplatte. Wenn der Verdacht auf Nagelpilz vorliegt, wird dringend zu einem Arztbesuch geraten. Je schneller man handelt, desto besser.

Behandlungsmöglichkeiten

Sind alle Präventionsmassnahmen ohne Erfolg geblieben, sollte man sich für eine aktive Therapie entscheiden, denn die derzeitigen Behandlungsmöglichkeiten für Onychomykose sind sehr breit gefächert. Unter anderem gibt es Nagelentfernungen, chemische oder chirurgische Nagelausrisse, topische Behandlungen, orale Medikamenteneinnahme oder auch gerätebasierte Ansätze. Dabei vereinen viele Behandlungsansätze mehr als nur eine dieser möglichen Teilbehandlungen.

Wenn weniger als 50 Prozent eines Nagels befallen sind und die Matrix gesund ist, erfolgt die Behandlung oftmals lokal. Dabei kommen Antimykotika zum Einsatz. Die Mittel dafür sind rezeptfrei in der Apotheke erhältlich und müssen während einer langwierigen Periode von mehreren Monaten regelmässig aufgetragen werden. Jedoch ist der Erfolg bei solchen lokalen Behandlungen oft nur mässig, was an der Barriere der Nagelplatte liegt, welche oft gar nicht oder nur schwer von der Creme überwunden werden kann. Ausserdem kann es bei angeblich erfolgreichen topischen Behandlungen oft zu einem Rückfall kommen.

Deshalb wird in vielen Fällen lieber auf die orale Einnahme von Medikamenten gesetzt. Dabei ist die klinische Heilungsrate – was für die Patienten selbstverständlich das Hauptziel ist – nach einer Terbinafin-Einnahme (250 mg/Tag) von 12 bis 24 Wochen bei weniger als 50 Prozent (2). Ausserdem kann die orale

Abbildung 1: NeoV1064

Abbildung 2: Fokussierendes Handstück

Abbildung 3: Therapieverlauf einer Laserbehandlung und zusätzlicher Initialbehandlung mit Terbinafin für 2 Monate

Medikamenteneinnahme auch zu Nebenwirkungen, wie zum Beispiel Leberschäden, Appetitlosigkeit oder Wechselwirkungen mit anderen Medikamenten führen, weshalb oft auf diese Art der Behandlung verzichtet werden soll. Ferner gibt es auch Kontraindikationen, welche eine medikamentöse Behandlung ausschliessen (3).

In den letzten Jahren gab es einiges an Literatur, in welcher die Benutzung von Lasern, vor allem den 1064nm-Nd:YAG-Lasern, zur vorübergehenden Aufhellung der Nägel von Onychomykosepatienten vorgeschlagen wurde, und was in präklinischen und klinischen Studien durchaus positive Resultate erzielt hat (3). Mehrere kommerzielle Lasersysteme wurden von der FDA zur Behandlung von Onychomykose freigegeben. Diese Systeme haben alle einige Gemeinsamkeiten, unter anderem die Energieübertragung mit 1064 nm, die Bündelung der Energie mit einem Handstück auf eine Spotgrösse von 1 mm und einen Energiefluss von 25,5 J/cm² bei der Behandlung.

Das Lasersystem neoV1064, mit welchem Patienten der im Folgenden beschriebenen Studie behandelt wurden, enthält einen halbleitenden Diodenlaser, welcher in der Lage ist, Energie auf 1064 nm zu generieren, eine Wellenlänge, die dem Standard der Nd:YAG-Lasersysteme entspricht *(Abbildung 1)*. Der Laser ermöglicht eine Leistung von bis zu 20 Watt bei laufender Übertragung, bei Einzelimpulsen und auch bei wiederholter Impulsübertragung. Sie wird mit einem Fusspedal aktiviert und über eine wiederverwendbare Faser und ein fokussierendes Handstück übertragen *(Abbildung 2)*. Das Zuführsystem erlaubt, wie oben bereits angetönt, eine 1 mm Spotgrösse und eine genaue Energiedichte von 25,5 J/cm². Das System ist CE-zertifiziert für Behandlungen in Europa und ist auch für ästhetische Behandlungen, wie zum Beispiel die temporäre Verbesserung der Nagelqualität bei Patienten mit Onychomykose, zugelassen.

Im House of Skin & Laser Medicine wurden über eine Zeitspanne von 2 Jahren 78 Patienten behandelt, bei welchen eine Onychomykose diagnostiziert wurde. Die dort übliche Standardbehandlung gegen Nagelpilz sollte somit auf ihre Wirksamkeit überprüft werden. Sie wird im folgenden Kapitel vorerst beschrieben.

Vorgehen

78 Patienten, bei welchen eine oder beide grosse Zehen, oft auch noch mehr, von Onychomykose betroffen waren, wurden im House of Skin & Laser Medicine in Zürich behandelt. Bei all diesen Patienten wurde eine Behandlung verordnet, welche primär aus Lasersessions besteht und von der Anwendung einer topischen Creme (Cremolan, Moberg Pharma, Schweden) unterstützt wird. Der verwendete Laser war bei allen Patienten das oben beschriebene neoV1064-Lasersystem.

Der Nagel wurde vor der Behandlung debridiert, um die Energieübermittlung in die Nagelplatte zu verbessern. Der Laser wurde auf 10 Watt Höchstenergie mit 20 ms Impulszeit und 10 ms Pausen dazwischen eingestellt, was in einer wiederholten Pulstransmission von 33,3 Hz und einer effektiven Durchschnittsenergie von 6,7 Watt resultiert. Die Energie wurde den Patienten über eine 400-Mikrometer-Quarzglasfaser mit 1 mm Spotgrösse am Brennpunkt zugeführt, was bei oben genannten Einstellungen eine wiederholbare und gut zu kontrollierende Energiedichte von 25,5 J/cm² garantiert. Bei jeder Behandlung wurde der Lichtstrahl in konstanten Bewegungen über den Nagel bewegt, bis der Patient seine Schmerzgrenze für erreicht erklärte. Die gleichmässigen Bewegungen über den Nagel sind sehr wichtig, um eine lokale Überhitzung eines einzelnen Areals zu vermeiden. Diese Bewegungen umfassen sowohl horizontale als auch vertikale Überquerungen des Nagels. Die Prozedur wird pro Nagel drei- bis viermal wiederholt, je nachdem, wie lange der Patient die jeweiligen Bestrahlungen aushält. Dabei sollen immer der komplette Nagel sowie der umgebende Rand bestrahlt werden. Die ersten vier Behandlungen wurden mit Abständen von je 1 bis 2 Wochen durchgeführt, während die anschliessenden Behandlungen auf monatlicher Basis stattfanden.

Fotos des Pilzbefalls der Nägel wurden vor der ersten Behandlung, nach der vierten Behandlung, nach Beendigung der Behandlungsreihe und je nach Verfügbarkeit der Patienten bei Folgeuntersuchungen aufgenommen. Die Dokumentation wurde mittels hochauflösender Fotos geführt, welche eine gute Beurteilung der Behandlungserfolge erlauben *(Abbildungen 3–4)*.

Resultate

Die Auswertung der gesammelten Daten hat gezeigt, dass in 84 Prozent der Fälle die Laserbehandlungen in Kombination mit einer Fusspflege den Zustand des Patienten verbessert haben *(Abbildung 5)*. Es wurde ausserdem bereits nachgewiesen, dass die Behandlungen, welche ausschliesslich aus Laserbestrahlungen bestanden, gleich effektiv wie eine rein medikamentöse Behandlung mit Terbinafin waren (2, 4). Des Weiteren wurde gezeigt, dass die Laserbehandlung eine effektive Ergänzung zu einer oralen Medikamenteneinnahme darstellt *(Abbildung 6)*.

Die Sicherheit der Behandlung wurde anhand des Auftretens von Nebeneffekten bewertet, wie zum Beispiel Verbrennungen, Nagelschäden oder starken Schmerzen, welche eine Einstellung der Behandlung oder zusätzliche Medikation verlangten. Solche Ereignisse kamen während der Testreihe nicht vor. Der Vorgang wurde von allen Patienten ohne Anästhesie oder Medikation gut toleriert, und es gab keine Behandlung, welche aufgrund von Beschwerden von Patienten beendet werden musste.

Abbildung 4: Therapieverlauf einer Laserbehandlung

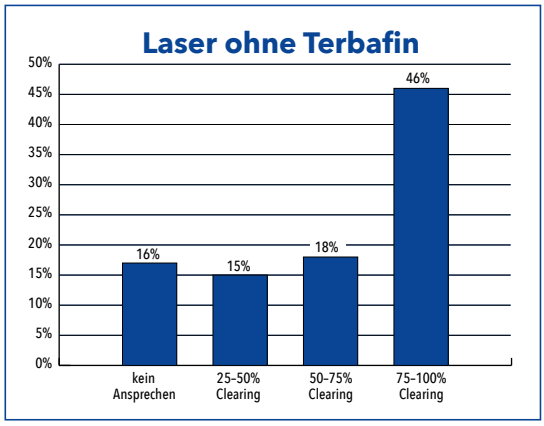

Abbildung 5: Auswertung ohne Terbinafin

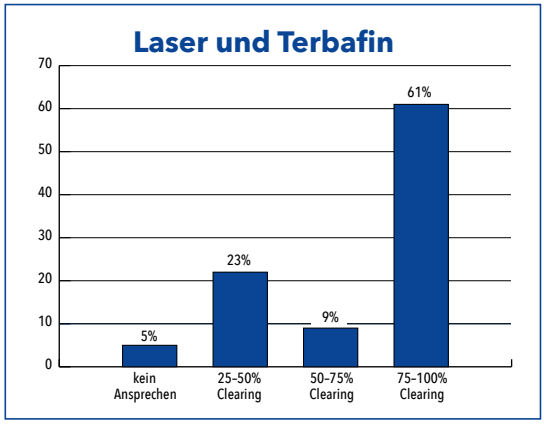

Abbildung 6: Auswertung mit Terbinafin

Diskussion

Die Studie wurde möglicherweise etwas voreilig beendet beziehungsweise über eine zu kurze Zeitspanne angesetzt. Denn wie spätere Erfahrungen zeigten, entfaltet sich der wahre Effekt der Laserbehandlung erst mit der Zeit. Das heisst, dass die Effektivität der Behandlung in vielen Fällen noch weiter verbessert werden kann, wenn die Behandlungsspanne verlängert wird. Der grösste Vorteil der Laserbehandlung ist mit Sicherheit das extrem tiefe Risiko für Nebenwirkungen, vor allem wenn Patienten mit sensorischen Defiziten exkludiert werden. Potenzielle Nebenwirkungen von oral eingenommenen Medikamenten haben sich als einer der Hauptgründe herausgestellt, warum sich Patienten für eine Laserbehandlung entschieden. Die Laserbehandlung kann laut den Ergebnissen auch sehr gut als Zusatztherapie neben einer klassischen Medikamententherapie eingesetzt werden, um die Nagelqualität weiter zu verbessern. Neben dem geringen Behandlungsrisiko hat die Laserbehandlung noch einen weiteren wichtigen Vorteil, welcher einen grossen Einfluss auf die Patientenzufriedenheit hat: Die Form des Nagels hat sich im Laufe der Therapie signifikant verbessert, was alltägliche Schmerzen aufgrund von Druck auf den Nagel linderte. Dieser Aspekt wurde jedoch nicht weiter untersucht und könnte in Zukunft noch weiter erforscht werden. Ein plausibler Nachteil der Laserbehandlung sind die vergleichsweise hohen Kosten. Darauf muss der Patient unbedingt vor der Behandlung aufmerksam gemacht werden.

Fazit

Die Daten von 78 Behandlungen mit dem neoV1064-Lasersystem wurden gesammelt und im Rahmen einer retrospektiven Studie untersucht. Die Behandlungsparameter bezüglich Energietyp, Energiefluss und Durchführung der Behandlung waren identisch mit allen auf dem Markt erwerbbaren und freigegebenen Produkten. Die Wirksamkeit wurde von vier unabhängigen Dermatologen aus drei verschiedenen Ländern bewertet. Die analysierten Daten zeigen, dass die Standardtherapie mit Terbinafin in Kombination mit der Laserbehandlung sehr gut funktioniert und die besseren Ergebnisse erzielt, als wenn ausschliesslich mit Medikamenten oder ausschliesslich mit Laser behandelt wird. Eine hohe gewährleistete Sicherheit kann aufgrund des Ausbleibens von Nebeneffekten und der allgemein hohen Verträglichkeit als gegeben betrachtet werden.

Diesen Erkenntnissen entsprechend kann das neoV1064-System, bei Verwendung von gleicher Energiestärke und -fluss, Spotgrösse und Technik wie oben beschrieben, als eine sehr sichere und effektive Behandlung gegen Onychomykose bezeichnet werden. Es wurden neulich auch wissenschaftliche Arbeiten publiziert, welche dieses Fazit befürworten (5). Es muss jedoch hervorgehoben werden, dass optimale Resultate erst bei einer repetitiven Behandlung über 6 bis 12 Monate erzielt werden. ▲

Kontaktadresse:
Dr. med. Bettina Rümmelein
Dermatologie, Mitglied der FMH
Fähigkeitsausweis für Laserbehandlungen der Haut
Dr. Rümmelein AG
House of Skin & Laser Medicine
Bürglistrasse 11, 8002 Zürich
Grütstrasse 55, 8802 Kilchberg ZH
Tel. 043 343 93 01, Fax 043 343 93 02
E-Mail: b.ruemmelein@dr-ruemmelein.ch
Internet: www.dr-ruemmelein.ch

Referenzen

1. Ghannoum MA et al.: A large-scale North American study of fungal isolates from nails: the frequency of onychomycosis, fungal distribution, and antifungal susceptibility patterns. J Am Acad Dermatol 2000; 43: 641–648.
2. Pollak R, Billstein SA: Efficacy of terbinafin for toenail onychoycosis. A multicenter trial of various treatment durations. J Am Podiatr Med Assoc 2001; 91(3): 127–131.
3. Ghavam SA et al.: Laser irradiation on growth of trichophyton rubrum: an in vitro study. Lasers Med Sci 2015; 6(1): 10–16.
4. Warshaw EM et al.: Pulse versus continuous terbinafin for onychomycosis: a randomized, double-bling, controlled trial. J Am Acad Dermatol 2005; 53(4): 578–584.
5. Renner R et al.: 1064-nm Diode Laser Therapy of Onychomycosis: Results of a Prospective open Treatment of 82 Toenails. Dermatology 2015; 230(2): 128–134.