Klassifikation und Behandlungsmethoden

Übersicht über Narbenbehandlungen

Narben sind eine häufige Folge von Hautverletzungen und können aus ästhetischer und funktioneller Sicht störend sein. Obwohl Narben im Laufe der Zeit allmählich verschwinden, kann es bei manchen Menschen Jahre dauern, bis sie nicht mehr sichtbar sind, oder sie bleiben für immer sichtbar. Es gibt zahlreiche Behandlungsmöglichkeiten, die von konservativer Therapie bis hin zu chirurgischen Eingriffen reichen, um das Aussehen von Narben zu verbessern und ihre Auswirkungen zu minimieren. Dieser Artikel beschäftigt sich insbesondere mit den prozeduralen Verfahren zur Optimierung von Narben.

KEYPOINTS

- *Fraktionierte Laser haben gezeigt, dass sie positive Auswirkungen auf verschiedene Arten von Narben haben.*
- *Bei der Verwendung aller Technologien ist Vorsicht geboten, da ein zu aggressives Vorgehen zu einer Verschlechterung der Narbe führen kann.*
- *Fraktionierter Lasertechniken und Gefässlaser sind als Ergänzung der klassischen Narbentherapieverfahren zu sehen.*
- *Nicht alle Narben müssen gelasert werden.*

In diesem Beitrag werden wir uns die gängigsten Verfahren zur Narbenbehandlung ansehen und die wissenschaftlichen Hintergründe der einzelnen Verfahren erläutern. Wir werden auch die Vor- und Nachteile der verschiedenen Behandlungsverfahren untersuchen, um die optimale Methode für die jeweilige Situation zu finden.

Pathophysiologie

Eine Beschädigung der Haut führt zu einer Kette von Reaktionen auf lokaler und systemischer Ebene, die einem bestimmten Zeitplan folgen.[1] Wenn die Haut beschädigt wird, wird die Integrität der Hautbarriere beeinträchtigt, was eine komplexe Abfolge von Reaktionen auslöst, die sowohl auf lokaler als auch auf systemischer Ebene stattfinden. Diese Reaktionen folgen einem bestimmten zeitlichen Ablauf und können in drei verschiedene Phasen unterteilt werden, die teilweise miteinander verflochten sind:[1] eine exsudative oder entzündliche Phase, eine proliferative Phase und eine regenerative Phase.

Die entzündliche Phase ist gekennzeichnet durch eine starke entzündliche Reaktion zur Beseitigung von beschädigtem Gewebe und Keimen. Die proliferative Phase beinhaltet die Bildung neuer Blutgefässe, die Aktivierung von Zellen wie Keratinozyten und Fibroblasten an der Wunde und die Synthese extrazellulärer Matrixkomponenten. Eine Reihe von Wachstumsfaktoren wie TGF-β («transforming growth factor beta»), PDGF («platelet-derived growth factor»), EGF («epidermal growth factor») und FGF («fibroblast growth factor») stimuliert die Wundheilung durch Steigerung der Kollagensynthese und -ablagerung, Angiogenese und Epithelneubildung. Es entsteht ein vorübergehendes Gerüst aus Fibrin, Fibronektin und Hyaluronsäure, welche die Basis für das neu entstehende Granulationsgewebe bildet. In der Regenerations-

© 2023 Hautwerk

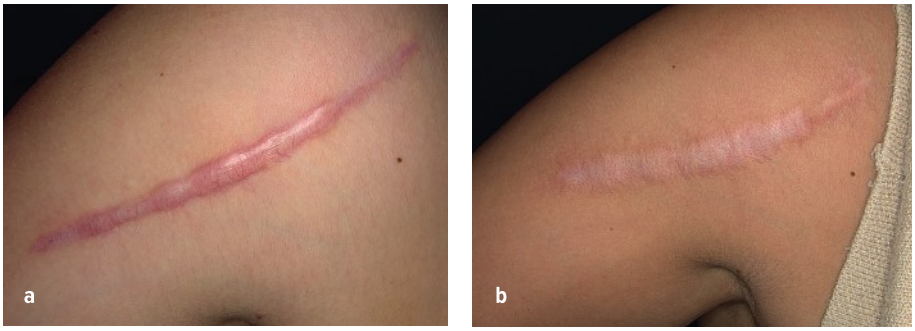

Abb. 1: a) Hypertrophe Narbe vor und b) nach sechs Behandlungen mit dem fraktionierten CO_2-Laser sowie mehrmaligen Behandlungen mit einem KTP-Laser

© 2023 Hautwerk

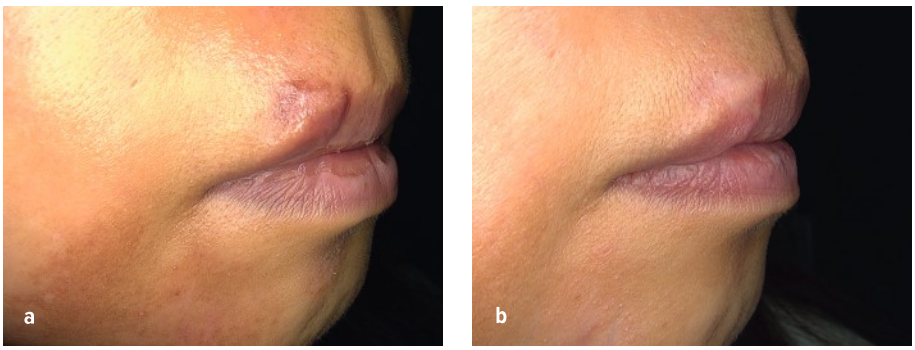

Abb. 2: a) Hypertrophe Narbe vor und b) nach sechs Behandlungen mit dem fraktionierten CO_2-Laser sowie intraläsionalen Injektionen mit Kortikosteroiden

phase verwandeln sich Fibroblasten in Myofibroblasten, deren Aktivität den Verlauf der Wundkontraktion beeinflusst. In der physiologischen Narbe entsteht eine Balance zwischen Kollagenaufbau und -abbau, wobei Strukturproteine wie Fibrin, Fibronektin, Glykosaminoglykane und Kollagen Typ III durch extrazelluläre Matrixkomponenten, hauptsächlich Kollagen Typ I, ersetzt werden. So entsteht ein mechanisch stabilisiertes Narbengewebe.

Bei Störungen des Heilungsprozesses der Wunde kann es drei pathologische Ausprägungen in der Wunde geben:

- Eine chronische Wunde durch gestörten Wundverschluss
- Atrophe Narben durch länger persistierende Entzündungsreaktionen in tieferen Strukturen (z. B. Acne papulopustulosa, conglobata)
- Überschiessende Narben durch exzessive Bindegewebsbildung. Die Freisetzung von inflammatorischen Mediatoren kann zu einem Substanzverlust in tieferen Schichten der Haut führen.

Aus der Perspektive des Patienten werden nicht alle Narben, die vom Arzt als unbedenklich eingestuft werden, auch so empfunden.

Einteilung der Narben

Die Form von Narben variiert von kaum sichtbaren chirurgischen Inzisionen bis hin zu hypertrophen Narbenbildungen, flächigen kontrakten Narben nach Verbrennungen und Narbenkeloiden. Es wurden viele Systeme zur Einteilung von Narben vorgestellt, darunter die Einteilung von überschiessenden Narben in Keloide und hypertrophe Narben von Mancini (1962) und Peacock (1970).[2,3]

Die meistverwendete Klassifizierung ist die Vancouver Scar Scale, aber auch die Patient and Observer Scar Assessment Scale (POSAS) wird immer wichtiger. In der täglichen Praxis unterscheidet man heute üblicherweise reife, unreife, atrophe und hypertrophe Narben sowie Narbenkeloide.[4,5]

1. Reife Narben

Reife Narben sind blass, depigmentiert, flach, weich und schmerzfrei, können jedoch problematisch sein, wenn sie aufgrund ihrer Lage und Muster oder verbundener Stigmata belastend für den Patienten sind. Ein Beispiel sind Selbstverletzungsnarben an den beugeseitigen Unterarmen. Obwohl sie reizlos verheilt sind, kann eine Behandlung wegen der Menge und verbundener Stigmata dringend erforderlich sein. Selbstverletzungsnarben haben einen negativen Effekt auf die Lebensqualität.

2. Atrophe Narben

Atrophe Narben sind flache Defekte auf der Hautoberfläche, die durch Entzündungsprozesse verursacht werden. Häufig entstehen sie durch Acne vulgaris oder Varizelleninfektionen, insbesondere im Gesicht, auf dem Rücken und im Dekolleté. Es gibt verschiedene Typen von atrophen Narben, wie z. B. «ice pick», «boxcar» und «rolling scars», die sich durch ihre Form und ihr Relief unterscheiden. Atrophe Narben können ästhetische Einschränkungen verursachen und auch zu Juckreiz führen. Eine Unterform von atrophen Narben sind Striae distensae, die durch Gewichtsveränderungen, Schwangerschaft, länger andauernde Steroidtherapie, Wachstumsschübe in der Pubertät oder genetische Bindegewebserkrankungen verursacht werden können.[6] Die Striae distensae sind oft gerötet, können aber mit der Zeit verblassen.[7] Sie treten häufig an Oberschenkeln, Hüften, dem Abdomen, den Oberarmen und den Brüsten auf und können die Lebensqualität betroffener Patienten stark beeinträchtigen, was oft einen starken Wunsch nach Therapie nach sich zieht.

3. Lineare hypertrophe Narben

Lineare hypertrophe Narben entstehen innerhalb der Grenzen des ursprünglichen Traumas und zeigen eine auffällige Strangbildung mit Rötung und oft sichtbaren Teleangiektasien aufgrund des ausgedünnten, gespannten Epithels. Diese Narben können zu Narbenkontrakturen und mässigem Juckreiz über Gelenken führen. Sie bilden sich normalerweise 4 bis 8 Wochen nach dem Trauma und wachsen kontinuierlich bis zu 6 Monate, bevor sie stagnieren. Anschliessend folgt eine langsame Narbeninvolution, die bis zu 2 Jahre dauern kann.

4. Flächige hypertrophe Narben

Flächige hypertrophe Narben sind Folgen von grossflächigen Verletzungen wie Verbrennungen, Verbrühungen oder Verätzungen und zeigen eine unregelmässige, gerötete Oberfläche mit Narbensträngen und Indurationen. Diese Narben sind oft

© 2023 Hautwerk

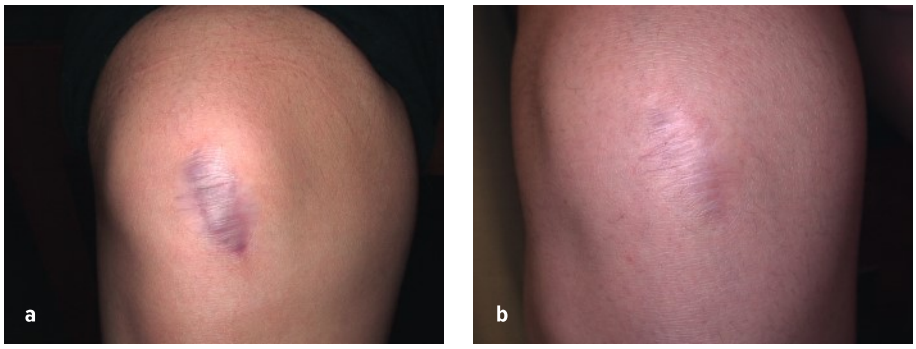

Abb. 3: a) Vor und b) nach sechs Behandlungen mit fraktionierter Radiofrequenz

© 2023 Hautwerk

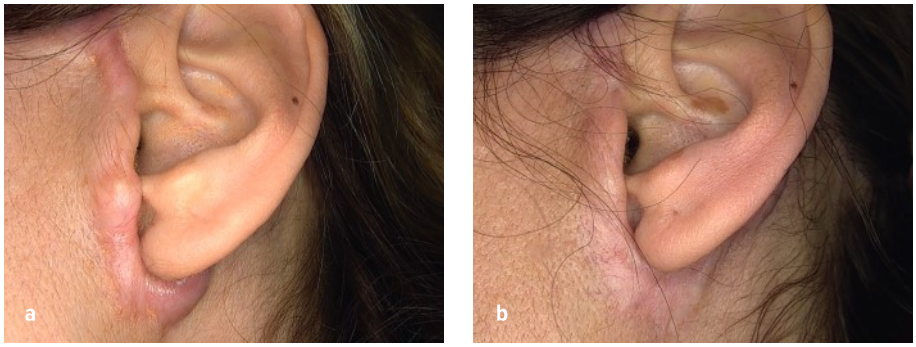

Abb. 4: a) Hypertrophe Narbe vor und b) nach mehreren fraktionierten CO2-Laserbehandlungen, intraläsionalen Kortikosteroidinjektionen und fraktionierter Radiofrequenztherapie

mit Juckreiz und Schmerzen verbunden und können zu funktionellen Einschränkungen, insbesondere im Gelenkbereich oder im Gesicht, sowie zu ästhetischen und psychosozialen Problemen führen. Studien zeigen, dass bis zu 77 % aller Verbrennungspatienten pathologischen Narbenbildungen und primär hypertrophen Narbenbildungen ausgesetzt sind. Wie lineare hypertrophe Narben tendieren auch flächige hypertrophe Narben zu einer Spontanregression, aber dennoch sind dauerhafte funktionelle und ästhetische Probleme sehr häufig.

4. Keloide

Keloide werden oft mit hypertrophen Narben verwechselt und erscheinen als kleine, halbkugelige, gerötete Läsionen mit ausgedünntem Epithel und sichtbaren Teleangiektasien. Juckreiz und Schmerzen, vor allem aufgrund lokaler Reizung, sind bei Keloiden häufig. Sie wachsen üblicherweise über die Grenzen des ursprünglichen Traumas hinaus und manchmal ist das zugrunde liegende Trauma nicht erkennbar. Keloide können auch Monate bis Jahre nach dem Trauma entstehen, selbst geringfügige Verletzungen wie Follikulitiden oder Insektenstiche können das Wachstum von ausgeprägten Keloiden auslösen. Prädilektionsstellen für Keloide sind die Brust, Schultern und Ohrläppchen. Eine genetische Prädisposition scheint die Entstehung von Keloiden zu fördern und Patienten mit positiver Familienanamnese haben ein höheres Risiko für das Auftreten von Keloiden an mehreren Körperstellen. Keloide treten besonders häufig bei Patienten mit dunklerem Hauttyp nach der Fitzpatrick-Klassifizierung und bei der asiatischen und afrikanischen Bevölkerung auf.

Narbenbehandlung – klassische und moderne Methoden

Die Behandlung von Narben hat sich durch die Einführung der fraktionierten selektiven Photothermolyse von Dieter Manstein verändert.[8,9]

Früher standen uns nur wenige Behandlungsmöglichkeiten zur Verfügung, wie Silikongele, intraläsionale Injektionen mit Kortikosteroiden oder 5-Fluorouracil und Kryotherapie. Doch inzwischen gibt es neue, innovative Methoden, die eine deutliche Verbesserung der Narben ermöglichen. Heute gibt es diverse fraktionierte Systeme wie nicht ablative und ablative Laser sowie Radiofrequenz, die zu einer deutlichen Verbesserung der Narben führen können. Unter den ablativen Lasern gibt es den fraktionierten Er:YAG-Laser und den fraktionierten CO_2-Laser, wobei das Schussprofil gleich ist, aber die Ablation beim Erbium-Laser weniger tief ist und weniger Hitze erzeugt wird.

Diese Laser steigern die Fibroblastenaktivität und regen die Neokollagenese an, während der Heilungsprozess schneller verläuft als beim ablativen Resurfacing.[10] Ablative fraktionierte Laser zeigen eine Verbesserung von 26–50 % bei Narbenatrophie, Pigmentation und Textur.[11,12] Bei hypotrophen Narben kann auch die Injektion von Füllmaterialien hilfreich sein. Nicht ablative Laserverfahren haben ebenfalls ihre Wirksamkeit bei atrophen Narben gezeigt, am häufigsten werden Nd:YAG- und der 1450-nm-Dioden-Laser verwendet. Die fraktionierte Radiofrequenz und Microneedling-Radiofrequenz arbeitet auch mit der Methode der thermischen Verletzung und zeigt besonders gute Ergebnisse bei atrophen und dehiszenten Narben.[13]

Eine dieser Methoden ist die Behandlung mit dem gepulsten Dioden-Laser (PDL). Die Behandlung mit dem PDL («pulsed dye laser» = gepulster Farbstofflaser) kann in 1–2 Sitzungen die Rötung und die Dicke von hypertrophen Narben um 57–83 % reduzieren.[14] Eine Vergleichsstudie zeigte, dass auch der nicht ablative «Fractional»-Laser (NAFL) eine sehr gute Wirksamkeit aufweist. Diese Methode wird heute als sicher und effektiv angesehen und weist eine minimale Downtime sowie eine niedrige Nebenwirkungsrate auf.

Auch die Anwendung von «intense pulsed light» (IPL) ist eine gute Option, um persistierende Rötungen in Narben zu behandeln. Für demarkierte Gefässe oder ein schlechtes Ansprechen gibt es weitere Alternativen wie den KTP- (532 nm) oder den lang gepulsten Nd:YAG-Laser (1064 nm). CO_2-«fractional»-Laser erweisen sich als hilfreich bei nicht geröteten hypertrophen Narben, bei denen bereits nach einer Behandlung beeindruckende Angleichungen erzielt werden können.[15]

Hyperpigmentierungen können durch «q-switched» Laser, insbesondere Nd:YAG und Ruby, behandelt werden. Auch mit fraktionierten Lasern können überschüssige Pigmentierungen bei hellen Hauttypen verbessert werden. Es ist jedoch zu beachten, dass fraktionierte CO_2-Laser selbst Hyperpigmentierungen auslösen können, einschliesslich nicht ablativer bei Hauttyp

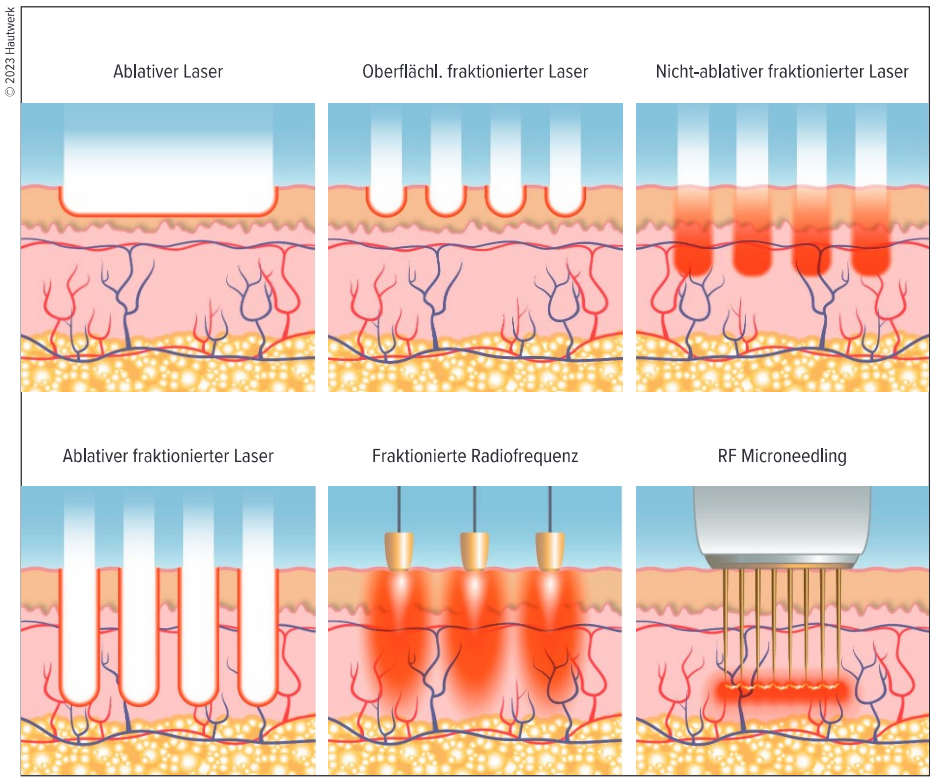

© 2023 Hautwerk

Abb. 5: Laser- und RF-Verfahren im Vergleich

IV. Insgesamt bieten die neuen fraktionierten Systeme, einschliesslich Laser- und Radiofrequenzbehandlungen, eine Vielzahl von Optionen für die Behandlung von Narben, einschliesslich hypertropher Narben. Es ist jedoch wichtig, die individuellen Bedürfnisse und Risiken jedes Patienten zu berücksichtigen, um die bestmögliche Behandlung auszuwählen. Behandlungen mit ablativen fraktionierten Lasern können bei Narben mit hyperpigmentierter Haut oder Hauttyp IV bis VI riskant sein, da es ein hohes Risiko für Hyperpigmentierungen gibt. Als Alternative bietet die fraktionierte Radiofrequenz eine mögliche Therapieoption. Dieses Risiko besteht bei der strombasierten Technik der Radiofrequenz (RF) vermutlich nicht oder wurde jedenfalls nicht beschrieben.[16]

Die Microneedling-Radiofrequenz-Therapie funktioniert ähnlich wie die Gewebeerhitzung beim NAFL, aber mit einer breiteren Wirkung in der Dermis und weniger Wirkung in der Epidermis. Diese Methode ist besonders schonend für die Oberhaut und kann tiefere Schichten der Haut erreichen. Hierbei werden goldene Nadeln bis zu 3 mm in die Haut eingeführt und dosierte Radiofrequenz-Ströme erzeugen eine direkte Erwärmung in der Dermis. Obwohl das Verfahren blutig ist, hört die Blutung innerhalb weniger Minuten auf. Es kann zu kleinen Hämatomen kommen, weswegen eine gute lokale Anästhesie wichtig ist. Die Microneedling-Radiofrequenz-Therapie kombiniert zwei bewährte Methoden und kann überzeugende Ergebnisse liefern.[17,18] Die TMA®-Technologie, auch bekannt als Tixel®, ist eine neue Gerätetechnologie, die als Alternative zur Radiofrequenz bei der Narbenbehandlung eingesetzt werden kann. Tixel® besteht aus einem Titantip mit vielen kleinen viereckigen Pyramiden, der durch eine Keramikplatte auf 400 °C erhitzt wird. Bei Pulsabgabe wird dieser Titantip auf die Haut gedrückt, wodurch kontrolliert thermische Energie auf die Haut abgegeben wird.

Dies führt zur fraktionierten Ablation der Epidermis, insbesondere zur thermalen Zerstörung des Stratum corneum. In der darunterliegenden Dermis kommt es nur zu Koagulationszonen und Verdampfung. Das in der Dermis befindliche Kollagen schrumpft aufgrund der Wärmeeinwirkung, was zu einer Stimulation der Fibroblasten, Regeneration des Kollagens und einer Straffung der Haut führt. Ausserdem wird durch die Anwendung von TMA-Technologie eine erhöhte Hautpermeabilität und damit eine verbesserte «drug delivery» beobachtet.

Die Intensität der Behandlung hängt von der Pulsdauer (Kontaktzeit des Titantips mit der Haut) und der Höhe der Protrusion der Titanpyramiden aus dem Handstück ab. Kurze Pulsdauern von 5 ms bis lange von 18 ms bestimmen die Menge der abgegebenen thermischen Energie. Je höher die Protrusion der Pyramiden ist, desto lückenloser ist der Kontakt zur Haut, was mögliche Luftlücken und den thermischen Widerstand zwischen Pyramidenspitze und Haut verringert.

Zusammenfassung

Narben sind sowohl aus ästhetischer als auch funktioneller Sicht häufig problematisch, und ihre Behandlung hat sich in den letzten Jahren dank innovativer Methoden verbessert. Es gibt verschiedene Arten von Narben, von linearen und flächigen hypertrophen Narben über atrophe Narben bis hin zu Keloiden. Einige der am häufigsten verwendeten Behandlungsmethoden sind fraktionierte Laser, nicht ablative Laser, Radiofrequenz, Microneedling und Injektionen von Füllmaterialien. Der fraktionierte CO_2-Laser ist derzeit das vielversprechendste Verfahren, da er bessere Eindringtiefen erreichen und eine höhere Wirksamkeit aufweisen kann als andere Methoden.

Die Verwendung aller Technologien erfordert jedoch Vorsicht, da ein zu aggressives Vorgehen zu einer Verschlechterung der Narbe führen kann. Eine Kombination von klassischen Narbentherapieverfahren mit modernen Methoden ist ein vielversprechender Ansatz zur Optimierung der Narbenbehandlung. ■

Autor:
Dr. med. Firat Aslanel
Hautwerk AG
Zürich Manegg
E-Mail: aslanel@hautwerk.ch
■18

Literatur:

1 Gauglitz GG et al.: Hypertrophic scarring and keloids: pathomechanisms and current and emerging treatment strategies. Mol Med 2011; 17(1-2): 113-25 **2** Poetschke J, Gauglitz GG: Current options for the treatment of pathological scarring. JDDG: J Dtsch Dermatol Ges 2016; 14(5): 467-77 **3** Mancini AJ: Hypertrophic scars and keloids. Dermatol Clin 1993; 11(4): 749-62 **4** Peacock EE Jr et al.: Biologic and clinical aspects of healing in the dermis. Surg Gynecol Obstet 1970; 131(4): 803-8 **5** Berman B et al.: Keloids and hypertrophic scars: pathophysiology, classification, and treatment. Dermatol Surg 2017; 43(Suppl 1): S3-18 **6** Gauglitz GG et al.: Treatment of striae distensae using an ablative Erbium: YAG fractional laser versus a 585-nm pulsed-dye laser. J Cosmet Laser Ther 2014; 16(3): 117-9 **7** Yamaguchi K et al.: Quality of life evaluation in Japanese pregnant women with striae gravidarum: a cross-sectional study. BMC Res Notes 2012; 5: 450 **8** Manstein D et al.: Fractional photothermolysis: a new concept for cutaneous remodeling using microscopic patterns of thermal injury. Lasers Surg Med 2004; 34(5): 426-38 **9** Tierney EP et al.: Review of fractional photothermolysis: treatment indications and efficacy. Dermatol Surg 2009; 35(10): 1445-61 **10** Dams SD et al.: Pulsed heat shocks enhance procollagen type I and procollagen type III expression in human dermal fibroblasts. Skin Res Technol 2010; 16(3): 354-64 **11** Helbig D, Paasch U: Molecular changes during skin aging and wound healing after fractional ablative photothermolysis. Skin Res Technol 2011; 17(1): 119-28 **12** Weiss ET et al.: Successful treatment of atrophic postoperative and traumatic scarring with carbon dioxide ablative fractional resurfacing: quantitative volumetric scar improvement. Arch Dermatol 2010; 146(2): 133-40 **13** Tanzi EL, Alster TS: Laser treatment of scars. Skin Therapy Lett 2004; 9(1): 4-7 **14** Tierney E et al.: Treatment of surgical scars with nonablative fractional laser versus pulsed dye laser: a randomized controlled trial. Dermatol Surg 2009; 35(8): 1172-80 **15** Rümmelein B: Hautstraffung mit fraktionierten Techniken. SZD April 2014: 4-8 **16** Rümmelein B, Baumann-Conzett K: Unschöne Narben. SZD Februar 2014: 17-20 **17** Shin MK et al.: Histologic comparison of microscopic treatment zones induced by fractional lasers and radiofrequency. J Cosmet Laser Ther 2014; 16(6): 317-23 **18** Northington M: Patient selection for skin-tightening procedures. J Cosmet Dermatol 2014; 13(3): 208-11

Journal Club – Neues aus Wissenschaft und Forschung – Auflösung:

Die korrekten Antworten auf die Multiple-Choice-Fragen unseres Journal Club von Seite 38/39 lauten wie folgt: A 1 und 4; B 1 und 4; C 2; D 2 und 3; E 1 und 2.