Haarentfernung

Laserepilationen – der Teufel liegt im Detail

Dem Vorfahren des heutigen Menschen, dem archaischen Homo sapiens, diente die Körperbehaarung einst als Schutz vor Kälte und Wärme. Heutzutage ist diese Funktion obsolet; viele Leute wollen die (übermässige) Körperbehaarung entsprechend entfernen lassen. Eine mögliche Methode dafür ist die Laserepilation. Wie wirksam sie ist, hängt von Faktoren wie Hauttyp, Haardicke und Haardichte ab.

Autorinnen | Cand. med. Nicole Nitschke, Dr. med. Helena Odermatt, Dr. med. C. Bettina Rümmelein

Methoden zur Entfernung von Körperhaaren gibt es viele: Das Spektrum reicht von Rasieren und Wachsen über Eflornithine-Cremes bis hin zu Methoden wie *Intense Pulsed Light* (IPL) und Laserepilation. Die kosmetische Epilation ist ein wandelnder modischer Trend. In den letzten Jahren war die kosmetische Epilation tendenziell rückläufig. (Social-Media-)Stars zeigen stolz ihre nicht rasierten Beine und präsentieren ihren Fans ein neues Schönheitsideal. Dennoch ist die Körperhaarentfernung nach wie vor sehr gefragt.

Terminologie

Viele denken bei der Laserepilation fälschlicherweise an eine dauerhafte Haarentfernung, doch dieser Ausdruck ist nicht korrekt. Es ist treffender, von einer langanhaltenden Haarentfernung zu sprechen. Es ist auch wichtig, die Begriffe Epilation und Depilation zu unterscheiden. Unter Depilation versteht man das Entfernen des sichtbaren Haarschafts, also des Teils des Haars, der ausserhalb des Hautniveaus herausragt. Dies geschieht beispielsweise beim Rasieren und Schneiden oder durch die Behandlung mit bestimmten Enthaarungscremes. Epilation bezeichnet die Entfernung des gesamten Haars mit Haarwurzel, wie es beim Wachsen, beim Zupfen mit der Pinzette und auch bei der Laserepilation der Fall ist. Durch Laser- und Photoepilation werden der Bildungsapparat und die Regenerationszone geschädigt und somit wird eine langanhaltende Entfernung des Haars erreicht.

Physikalisches

Die Photoepilation beruht auf dem physikalischen Prinzip der selektiven Photothermolyse. Hierbei wird die Laserenergie durch Absorption in Wärme umgewandelt und somit das Haar zerstört. Der Laser zielt dabei mit einer bestimmten Wellenlänge auf das Zielchromophor Melanin. Es absorbiert die Laserenergie, wandelt sie in Wärme um und schädigt das Haar. Das Absorptionsspektrum von Melanin liegt im Bereich von 600 bis 1200 nm. Laser, die eine Wellenlänge in diesem Spektrum besitzen, können für entsprechende Behandlungen verwendet werden.

Von erweiterter selektiver Photothermolyse wird gesprochen, wenn die Stammzellen, sprich der Bildungsapparat des Haars, durch Ausstrahlung der Energie von der Haarmatrix in die Haarwurzel geschädigt werden [ABB. 1]. Da blondes Haar wenig

Cand. med. Nicole Nitschke
Unterassistenzärztin
Hautwerk AG
Maneggstrasse 17
CH-8041 Zürich
klinik@hautwerk.ch

Dr. med. Helena Odermatt
Ärztin
Hautwerk AG
Maneggstrasse 17
CH-8041 Zürich
odermatt@hautwerk.ch

Dr. med. C. Bettina Rümmelein
Hautwerk AG
Maneggstrasse 17
CH-8041 Zürich
ruemmelein@hautwerk.ch

© medEdition Verlag GmbH

[ABB. 1] Haarfollikel mit Stammzellen

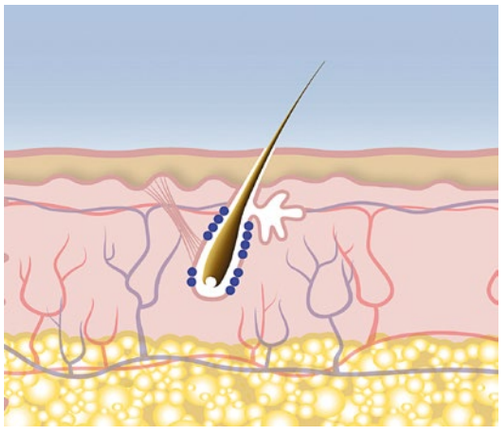

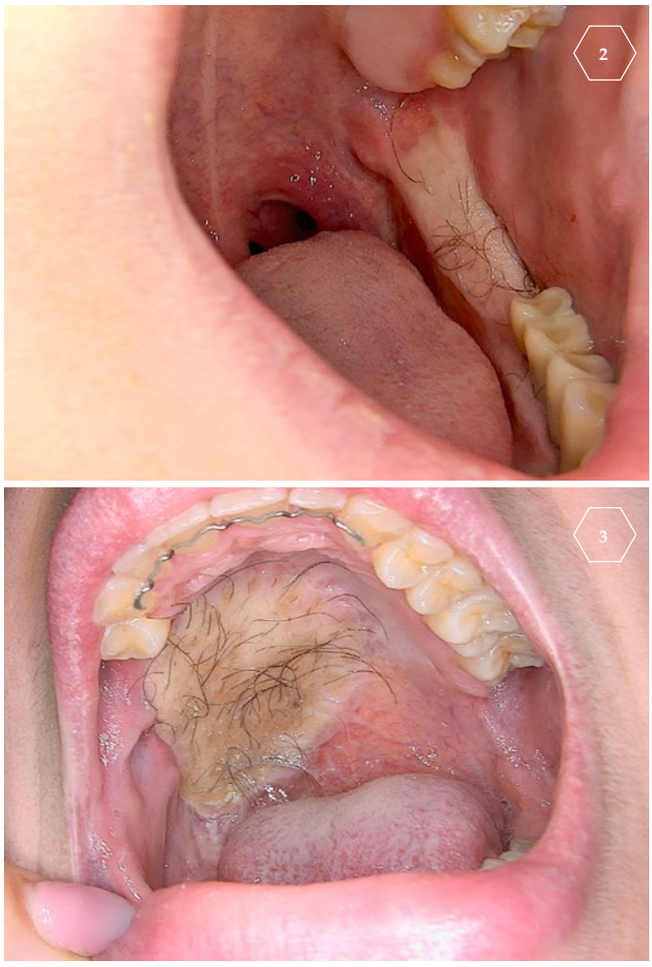

[ABB. 2 und 3] Hypertrichose auf Transplantat

Melanin enthält, ist die Laserepilation bei solchen Haartypen kaum wirksam; man sollte auf Alternativen zurückgreifen[1].

Vorbereitung, Durchführung und Nachbereitung

Bei der Haarentfernung mittels Laser sollten alle Patient:innen individuell betrachtet werden. Es ist zu beachten, dass die Wirksamkeit der Therapie von Faktoren wie Hauttyp, Haardicke und Haardichte abhängt. Dabei ist es entscheidend, neben der Anamnese auch diese Behandlungsparameter zu definieren – und dies bei jeder Behandlung wieder neu. Bei der Anamneseerhebung und der Voruntersuchung sollten die Betroffenen Informationen bereitstellen über vorherige Sonnenexposition, die Einnahme von photosensibilisierenden Medikamenten oder pflanzlichen Präparaten sowie bestehende Erkrankungen, die durch das Licht verschlimmert werden könnten.

Vor und nach der Laserepilation sollte man für zwei Wochen direkte Sonneneinstrahlung meiden und die Haut mit LSF 50 plus eincremen. Die ärztliche Fachperson muss zudem das Haarwachstum differenzialdiagnostisch bewerten. Ist es eine Hypertrichose aufgrund eines androgenproduzierenden Tumors, ein Hirsutismus wegen eines Polyzystischen Ovarialsyndroms oder liegt ein anderer Pathomechanismus vor, der behandelt werden kann [ABB. 2 und 3]? Oder ist die Behandlung rein kosmetischer Natur?

Eine weitere Indikation für eine Laserepilation kann eine Acne inversa sein. Bei dieser wird gelegentlich Isotretinoin verordnet. Eine 2021 veröffentlichte Studie mit 50 Patient:innen konnte zeigen, dass die Behandlung mit Isotretinoin ohne erhöhtes Nebenwirkungspotenzial möglich ist[2]. Bei pathologischem Haarwuchs wie zum Beispiel Hirsutismus, Hypertrichose, Pilonidalsinus und Acne inversa kann für die Kostenübernahme eine Kostengutsprache bei der Krankenkasse beantragt werden.

Nach der Anamnese erfolgt die körperliche Untersuchung des gesamten Integuments, bei der atypische Hautveränderungen erfasst werden. Nävi im Behandlungsareal sollten dokumentiert werden, da diese bei unsachgemässer Behandlung thermisch geschädigt werden können. Der Hauttyp kann mithilfe der Fitzpatrick-Skala bestimmt werden, wobei die Patient:innen nach dem Bräunungsverhalten gefragt werden. Wichtig ist zu beachten, dass unterschiedliche Hautpartien wie die Achseln und das Gesicht unterschiedliche Hautfarben aufweisen können. Dermatoskopisch zu untersuchen sind die Haardicke und die Haardichte, da diese für die Einstellung der Laserparameter entscheidend sind. Die dermatologische Untersuchung ermöglicht es auch, den Therapieverlauf zu beobachten.

Nach Anamnese und körperlicher Untersuchung erfolgt eine schriftlich dokumentierte Aufklärung und Einwilligung der Betroffenen. Eine Behandlung der Haare kann gemäss den S2k-Leitlinien für Laserepilation im Brust-, Rücken-, Bauch-, Achsel- und Intimbereich durchgeführt werden[3]. Die sogenannten *no-touch areas* wie die Augenregion soll man auslassen. Ein Fallbericht zeigt das Problem bei einer periorbitalen Behandlung: Während einer Augenbrauenepilation wurde die Schutzbrille der Patientin verschoben, um eine effizientere Haarentfernung zu ermöglichen. Zwei Stunden nach diesem Vorfall konsultierte sie ihren Augenarzt aufgrund von Sehproblemen und einer Mydriasis. Bei der Patientin wurde eine akute vordere Uveitis diagnostiziert[4].

Sehr gute Ergebnisse der Behandlung erzielt man vor allem im Gesicht, wobei die Oberlippe sowie das Kinn die Ausnahme bilden. Vielversprechende Resultate sieht man auch in den Achseln und der Intimzone. In den Achseln beobachten wir eine Reduktion der Haare um 90–95%[5]. →

© medEdition Verlag GmbH

[ABB. 4] Patientin mit Hauttyp V vor der Laserepilation

[ABB. 5] Patientin mit Hauttyp V nach der Laserepilation

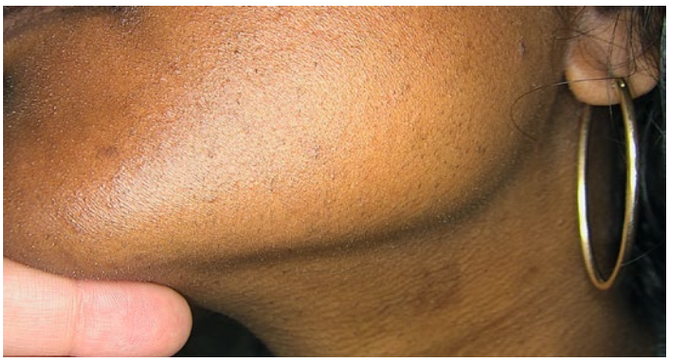

Für eine erfolgreiche Haarreduktion bedarf es mehrerer Sitzungen. In unserer Praxis erreichen wir eine Haarreduktion um 50–80 % nach vier Sitzungen. Dabei ist es sinnvoll, Regionen im Gesicht alle vier Wochen zu lasern, wohingegen für die Beine Zeitintervalle von acht bis zwölf Wochen gewählt werden, sodass die Patient:innen nur viermal im Jahr zur Behandlung erscheinen müssen. Unterstützend zur Therapie sollte immer LSF 50 plus für die behandelten Areale verwendet werden. Wichtig ist auch, die Betroffenen darauf hinzuweisen, dass während der Behandlungen die Haare nicht gezupft werden dürfen, da dadurch die Haarwurzel entfernt wird und somit kein Melanin für die Absorption des Lichts vorhanden ist.

Die zu behandelnde Person sollte vollständig rasiert und ohne externe Pigmente wie beispielsweise Make-up oder Selbstbräuner zur Behandlung erscheinen. Idealerweise sollte so wenig wie möglich vom Haar aus dem Hautniveau ragen, um eine maximale Absorption des Laserlichts unter der Haut zu gewährleisten und eine Rauchentwicklung zu vermeiden. Wir empfehlen, nicht länger als 50 Minuten zu lasern, da je nach Behandlungssituation sonst gegebenenfalls Rauchgase im Raum akkumulieren. Kleine Partikel, die sich in den Gasen befinden, können eingeatmet werden und sich in den Lungen absetzen. In der Literatur wird der tägliche Rauchgaskontakt mit dem Rauchen von Zigaretten verglichen. Allerdings lässt sich bis heute keine evidenzbasierte Verbindung zwischen Lungenkarzinom und Rauchgasentwicklung feststellen. Weitere Daten müssen erhoben werden[6].

Tätowierte Regionen dürfen nicht gelasert werden, da sie ein ähnliches Absorptionsspektrum wie Melanin aufweisen. Bei melanozytären Nävi kann die Stelle mit einem weissen Kajalstift abgedeckt werden oder noch besser mit Lasergeräten umfahren werden, bei denen mit einer Luftkühlung gearbeitet wird. Schwierig wird es bei Geräten mit Kontaktkühlung. Hier ist es fast unmöglich, über den Nävus zu fahren, ohne dabei die Abdeckung abzuwischen. Alle reflektierenden Schmuckstücke sollten abgelegt werden.

Den Patient:innen sollte bewusst sein, dass eine Laserepilation nie schmerzfrei ist. Die Behandler:innen können anhand des Schmerzempfindens einschätzen, ob zu viel Energie verwendet wird.

Nach der Epilation kommen im behandelten Bereich Rötungen sowie perifollikuläre Ödeme vor, was eine normale Reaktion der Haut ist. Das Hautareal sollte so lange gekühlt werden, bis die Hautreaktion abklingt. Dies ist in der Regel nach 15–20 Minuten der Fall. Bei stärkeren Lokalreaktionen kann es empfehlenswert sein, für ein paar Tage lokal Steroidcremes aufzutragen.

Welchen Laser verwenden?

Welchen Laser man verwendet, hängt stark vom Hauttyp ab. Die deutschen Leitlinien sehen für die Epilation des Hauttyps I-III einen 755-nm-Alexandrit-Laser, einen 800-nm-, 808-nm-, 810-nm-, 940-nm- und 980-nm-Diodenlaser oder einen 590–1.200-nm-IPL vor. Ab Hauttyp IV sollte auf einen 1.064-nm-Nd:YAG-Laser gewechselt werden. Ein Laser, der sowohl die Wellenlängen eines Nd:YAG-Lasers als auch eines Alexandrit-Lasers simultan emittiert, hat sich für die Hauttypen I-V als sicher und weniger schmerzhaft erwiesen [ABB. 4 und ABB. 5][7].

Vorsicht ist geboten bei Hautarealen, die knapp über einem Knochen liegen – so der Fall bei der Clavicula, dem Sternum und der Tibia. Hier empfiehlt es sich, die Haut vom Knochen wegzuschieben und dann zu lasern, um eine Reflexion des Laserstrahls auf den Knochen zu vermeiden. Bei Ohr- und Nasenhaaren sollte wegen des Risikos für Knorpelschäden mit einer Wellenlänge von 755 nm gearbeitet werden.

Mögliche Nebenwirkungen

Aufgrund von Behandlungsfehlern können Erytheme, Verbrennungen, Narben, Hyper- sowie Hypopigmentierungen und Netzhautverletzungen entstehen. Genau deshalb liegt der Teufel im Detail: Je genauer man die nötigen Vorbereitungen für eine Laserepilation trifft, desto geringer ist die Wahrscheinlichkeit, den Patient:innen einen Schaden zuzufügen. Von 2016 bis 2019 wurde eine Kohortenstudie mit einem 805-nm-Diodenlaser an den Hauttypen I-V durchgeführt. Die Ergebnisse zeigen, dass der Diodenlaser für alle Hauttypen sicher ist: Bei den Proband:innen traten keine Narben, irreversible Schädigungen der Hautbarriere oder Bulla-Bildung auf. Jedoch kommt es bei dunkleren Hauttypen zu häufigeren Verbrennungen und Hyperpigmentation[8].

© medEdition Verlag GmbH

Ein möglicher Fehler ist, bei einem dunklen Hauttyp eine falsche Wellenlänge zu wählen. Eine zu aggressive Dosierung kann zu Verbrennungen ersten bis dritten Grades führen und Hypo- oder Hyperpigmentierungen und sogar Narbenbildung zur Folge haben. Darüber hinaus verursacht eine unzureichende Kühlung Verbrennungen. Diese kann man vermeiden, indem man kontinuierlich das Schmerzempfinden der Patient:innen überwacht. Sind die Schmerzen «unerträglich», sollte man die Lasereinstellungen kontrollieren. Auch anhaltende Schmerzen nach Abschluss der Therapie deuten auf Verbrennungen hin.

Eine Sofortmassnahme besteht darin, die Haut länger zu kühlen und ein Steroid auf die betroffene Stelle aufzutragen. Wir empfehlen, die Betroffenen am nächsten Tag noch einmal zu kontrollieren und bei Bedarf mit weiteren medizinischen Massnahmen fortzufahren.

Einige Patient:innen entwickeln über das perifollikuläre Ödem hinaus urtikarielle Hautveränderungen. Hier können Antihistaminika und lokale Steroide zur Linderung eingesetzt werden.

Eine plötzliche Aufhellung des behandelten Areals ist ein Indiz dafür, dass die Energie zu hoch gewählt wurde. Wird versehentlich ein melanozytärer Nävus mit gelasert, kann es zu Erosion und Verkrustungen des Nävus kommen. Glücklicherweise ist bis heute kein Fall eines Melanoms oder einer anderen ernsten atypischen Veränderung bekannt, die sich auf einem durch Epilation geschädigten Nävus entwickelt hat[9].

Ein weiterer wichtiger Aspekt ist das hohe Risiko für eine Reaktivierung des Herpes-simplex-Virus (HSV) bei bereits vorbestehender rezidivierender Erkrankung. Vor allem bei Behandlungen im perioralen Bereich und bei bekannter HSV-Infektion in der Anamnese empfiehlt sich eine prophylaktische Einnahme von 500 mg Valaciclovir zweimal am Tag über drei Tage[10].

Fazit

Für viele Patient:innen ist die Laserepilation eine beliebte Methode, um störende Haare zu entfernen. Um Erfolg mit der Haarreduktion zu haben, muss die Behandlung von der Anamnese und der körperlichen Untersuchung über die Durchführung bis hin zur Nachbehandlung genauestens geplant werden. Vor jeder Folgebehandlung muss eine Kurzanamnese erhoben werden und die Dosis muss dem Haut- und dem Haarstatus angepasst werden, um mögliche Komplikationen zu vermeiden.

Wir empfehlen eine gründliche Ausbildung im Sinne des Erwerbs des Laserfähigkeitsausweises Typ VI. Nichtärzt:innen müssen einen Sachkundeausweis erwerben, um Laserepilationsbehandlungen selbstständig durchzuführen[11].

«Der Teufel liegt im Detail» – dies sollte das Motto für Laserepilationsbehandlungen sein. Denn nur durch eine *good clinical practice* können zufriedenstellende und komplikationsfreie Ergebnisse erzielt werden. ⬡

Bibliografie

[1] Vaidaya T, et al.: Laser Hair Removal. In: StatPearls [Internet]. Treasure Island (FL): StatPearls Publishing 2023.
[2] Guduk SS, et al.: Safety of Laser Hair Removal in Patients Receiving Isotretinoin for Acne Vulgaris. Dermatol Surg 2021; 47(11): 1448–1452.
[3] Paasch U: S2k-Leitlinie. Lasertherapie der Haut. AWMF online 2022; 48–52.
[4] Garcia AC, et al.: Ocular complications secondary to diode laser-assisted eyebrow epilation. Arch Soc Esp Oftalmol (Engl Ed) 2022; 97(3): 172–175.
[5] Rümmelein B, et al.: MyWay – Laserbehandlungen der Haut und hautnahen Schleimhäute; 135–150.
[6] Limanchatra IV, et al.: Surgical Smoke Exposure in Operating Room Personnel: A Review. Jama Surg 2019; 154(10): 960–967.
[7] Zerbinati N, et al.: Combined laser assisted treatment for permanent hair removal for skin types I-V with Alexandrite 755 nm and ND:YAG 1064 nm lasers. Dermatol Ther 2021; 34(1): e14599.
[8] Atta-Motte M, Załęska I: Diode Laser 805 Hair Removal Side Effects in Groups of Various Ethnicities – Cohort Study Results. J Lasers Med Sci 2020; 11(2): 132–137.
[9] Cices A, et al.: Changes in melanocytic nevi treated with laser hair removal: A systematic review. Lasers Surg Med 2023; 55(7): 617–624.
[10] Prohaska J, Hohman MH: Laser Complications. In: StatPearls [Internet]. Treasure Island (FL): StatPearls Publishing 2023.
[11] Rümmelein B, et al.: Was ist erlaubt bis zum 1. Juni 2024 – vor und nach V-NISSG? SGML 2021.

© medEdition Verlag GmbH