H. Odermatt, Zürich
C. B. Rümmelein, Zürich

Paradigmenwechsel in der Therapie von Warzen

Neue Option in der Warzentherapie

Die Anwendung der Mikrowelle in der Behandlung von lang bestehenden und besonders hartnäckigen Warzen stellt eine wertvolle Erweiterung des therapeutischen Instrumentariums dar. Die guten Ansprechraten schaffen nicht nur zufriedene Patienten, sondern werden auch zu einer positiven Erfahrung für den Therapeuten.

KEYPOINTS

- *Immunmodulatorisches Hyperthermie-Verfahren, das besonders bei therapieresistenten Verrucae empfohlen wird.*
- *Besonders geeignet für Kinder, aktive Erwachsene und bewegungseingeschränkte Patienten, da weniger aufwendig in der Anwendung und kein Einweichen oder Abschaben erforderlich.*
- *Obwohl grundsätzlich mit anderen Mitteln kombinierbar, ist die Behandlung auf aufgeweichter Hornhaut schmerzhafter und nicht empfohlen. Nach der Behandlung ist ein schmerzfreies Gehen oft schnell möglich.*
- *Die kurze Dauer einer Sitzung erleichtert die Integration in den Praxisalltag ohne zusätzliches Equipment und kann delegiert werden.*

Es ist ein bisschen wie in einem Escape Room: Wenn der Schlüssel das Schloss mittels eines intuitiven, eines selbst gut zugänglichen und dem Verstand erschliessbaren Wegs nach mehreren Versuchen nicht öffnet, hilft nur ein Um- oder Querdenken, häufig verkörpert durch einen anders denkenden Mitspieler. So ist es auch nun in der Warzentherapie geschehen. Wenn Kratzen, Piksen, Einfrieren, Verätzen und Verbrennen – alle auf Zerstörung ausgerichtete Ansätze der Ärzte – versagen (ungeachtet des «Primum non nocere»-Prinzips), muss ein anderer Therapieansatz daher.

Was die Checkpoint-Inhibitoren in der Onkologie, die Januskinase-Hemmer in der Rheumatologie, die biophotonische Therapie bei Rosacea oder die Low-Level-Laser-Therapie bei Akne anstreben, ist die Immunmodulation, ein häufig schwer fassbarer Begriff für Patienten. Er ist aber nicht ganz neu. Imiquimod beispielsweise als einer der Vertreter des immunmodulatorischen Ansatzes hat seinen festen Stellenwert für gewisse Indikationen. Bei der Behandlung vulgärer oder plantarer Warzen ist der Einsatz durch die beschränkte Eindringtiefe limitiert und off-label. Die Rezidivraten der schmerzhaften Kryotherapie mit ca. 30 % lassen zu wünschen übrig.

Was steckt dahinter?

Mikrowellen sind elektromagnetische Wellen, welche sich im Spektrum zwischen den Infrarotstrahlen und den Radiowellen befinden (Abb. 1). Das sind lange Wellen, welche im Gegensatz zu den kurzwelligen Strahlen wie der UV- oder Gammastrahlung energieärmer sind und damit weniger Schaden im Gewebe verursachen. Sie zeichnen sich durch eine gute Gewebepenetration aus und bringen Wassermoleküle in Bewegung, welche ihrerseits durch ihre Rotation zur Erwärmung des Gewebes führen. Durch ihre Geradlinigkeit im Durchdringen des Gewebes wird das umgebende Gewebe kaum in Mitleidenschaft gezogen. Die niedrige Energiedichte (im Falle von Warzenbehandlung 50–100 Joule, entsprechend 5–10 Watt, 2 Sekunden, 5x appliziert) führt nicht zur Ablation des Gewebes. Sie liegt im Bereich der sublativen Hyperthermie (unter 50 °C), welche sich antitumorale, aber auch antivirale und immunmodulatorische Effekte zunutze macht.[1]

Generell wird vermutet, dass es durch die Rotation von geladenen Molekülen wie dem Wassermolekül zu einer reversiblen Ausbildung von kleinen Öffnungen (Poren) in der Zellmembran kommt. Diese erlauben

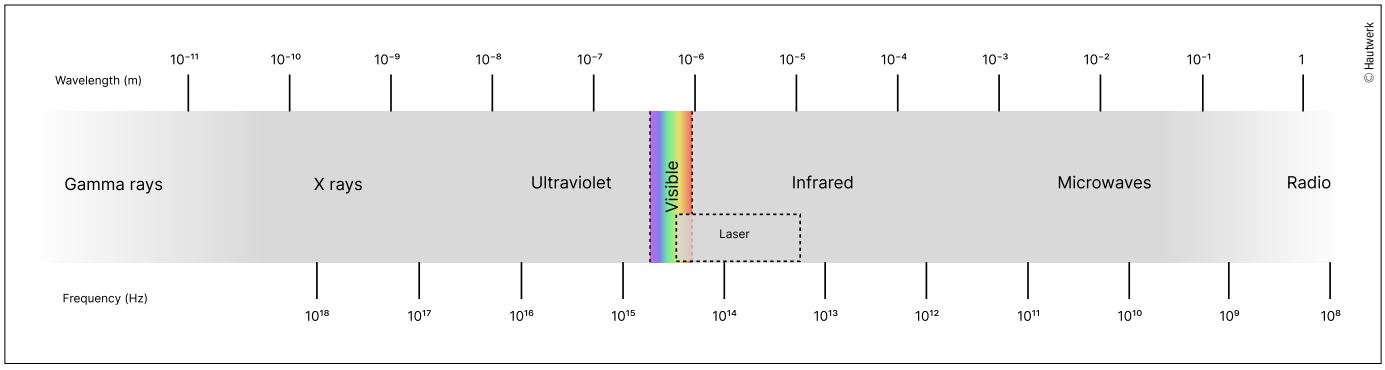

Abb. 1: Mikrowellen als Teile des elektromagnetischen Spektrums zwischen Infrarotstrahlung und Radiowellen

einen Ausstrom von zellulären Bestandteilen, die normalerweise nicht durch die Zellmembran gelangen.[2]

Konkret bezogen auf den Virusbefall durch das humane Papillomavirus kommt es zu einer Reihe von wegweisenden Effekten. Zhu et al. konnten eine vermehrte Freisetzung von Interferonen durch HPV-infizierte Zellen feststellen, welche einer Temperatur von 42–45°C ausgesetzt waren, was in gesunder Haut nicht beobachtet wird.[3] Bristow et al. konnten zum ersten Mal die pathophysiologischen Mechanismen der Mikrowellen auf die von HP-Viren befallenen Zellen anhand von In-vitro- und In-vivo-Untersuchungen in der Behandlung von Warzen aufzeigen.[8] Sie fanden, dass die Kryotherapie zu einer stärkeren Freisetzung von IL-1-beta und TNF-alpha führt, während durch die Mikrowelle mehr IL-6 freigesetzt und auch IRAF-1 herabreguliert wird. Auch scheint ein sogenannter PI3-K Pathway, dessen Aufregulation zur Suppression der Virusbekämpfung führt, eine Rolle zu spielen. Durch die Hyperthermie wird dieser PI3-K Pathway herabreguliert und ermöglicht eine bessere Virusbekämpfung durch den Wirt.[4] Durch die Hyperthermie wird ferner das Hitzeschockprotein 70 (HSP 70) heraufreguliert, was in einer verstärkten T-Zell-Aktivierung resultiert.[5] Dieses Hitzeschockprotein führt neben der vermehrten Zytokinfreisetzung aus den Antigen-präsentierenden Zellen zur Reifung der Langerhans-Zellen (immature dendritische Zellen der Haut) und deren Migration in die Lymphknoten.[6] Dieser «cross-talk» zwischen den Antigen-präsentierenden dendritischen Zellen und den zytotoxischen CD8+ T-Zellen ist absolut notwendig, damit das Virus für das Immunsystem besser sichtbar gemacht werden kann. Die T-Zell-vermittelte Immunität ist für die Bekämpfung der Warzen, welche meist durch nicht onkogene HPV-Typen verursacht sind, entscheidend.

In-vitro-Untersuchungen zu den Mikrowelleneffekten auf die Zellen auf zellulärer Molekularebene ergaben eine Herunterregulierung der HPV-Onkoproteine E6 und E7 sowie eine gleichzeitige Reduktion der Zellproliferationsrate und Induktion von Apoptose/Autophagie.[7] Der Effekt ist dadurch nicht mit dem Laser vergleichbar, da er keine Thermoablation, sondern vielmehr eine kontrollierte Erwärmung auf unter 50 Grad Celsius bewirkt, was diverse immunmodulatorische Prozesse in Gang setzt.

© Hautwerk

Abb. 2: SWIFT®-Applikationsstift

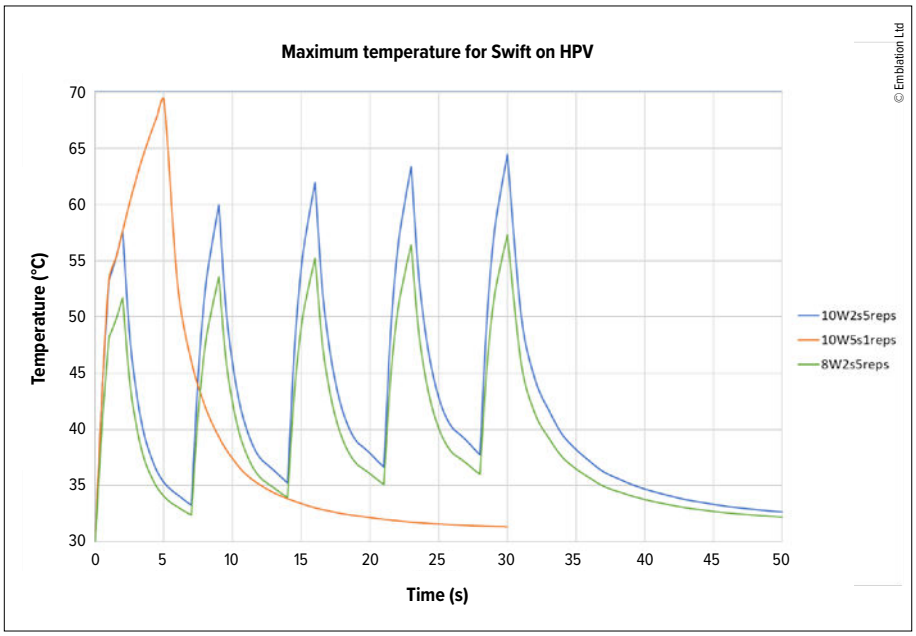

© Emblation Ltd

Abb. 3: Temperaturverlauf Warzen

Praktische Anwendung

Das SWIFT®-Device (Emblation Ltd) ist seit 2016 auf dem Markt und erhielt 2018 eine FDA-Zulassung für die Behandlung von plantaren und vulgären Warzen in den USA (Abb. 2). Ein Handstück mit einer 7 mm grossen Aufsatzfläche, welches sich gut wie ein Stift in der Hand halten lässt,

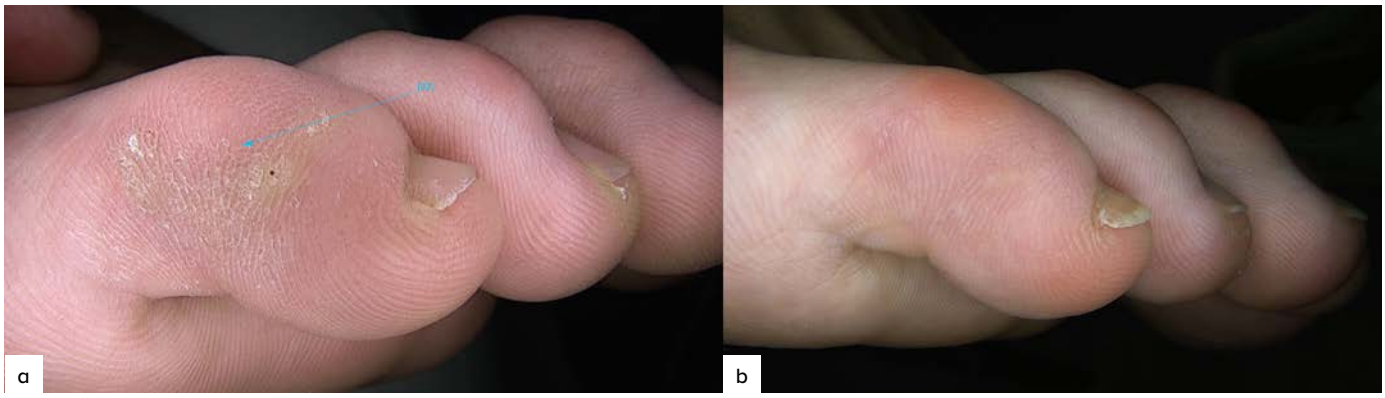

© Hautwerk

Abb. 4: Vor (4a) und nach (4b) einer einzigen Behandlung mittels Mikrowelle eines unterminierten und hyperkeratotischen Warzenfelds am Fuss rechts lateral auf Höhe Dig V bei einem 16-jährigen Jungen. Eine Begleittherapie wurde nicht durchgeführt

wird direkt auf die Läsionen gedrückt und eine Energie zwischen 3 und 10 Watt für 2–3 Sekunden verabreicht. Dieser Vorgang wird 5-mal hintereinander wiederholt. Die 2. bzw. 3. Sekunde fühlt sich für den Patienten sehr heiss an, sodass die richtige Energiemenge basierend auf dem Patientenfeedback und den mitgelieferten Behandlungsprotokollen gewählt wird (Abb. 3). Klinisch wie histologisch fehlen Entzündungszeichen.

Es wird keine Vernarbung verursacht. Gelegentlich kann unmittelbar nach der Behandlung eine leichte Rötung im Bereich der behandelten Stelle festgestellt werden.

Unsere Erfahrung mit der Mikrowellentherapie

Seit Anfang dieses Jahres besteht auch bei uns die Möglichkeit, die Warzen mittels Mikrowelle behandeln zu lassen. Wir sind froh, unseren Patienten, welche auf die konventionelle Therapie nur unzureichend ansprechen, eine weitere Therapiemöglichkeit anbieten zu können. Die Patienten schätzen es, dass zwischen den einzelnen Behandlungssitzungen, welche in der Regel einmal monatlich stattfinden, keine zusätzliche Applikation von chemischen Tinkturen notwendig ist. Auch haben wir mit den empfohlenen Energiesettings keine vorübergehenden oder bleibenden relevanten Nebenwirkungen feststellen können, wie beispielsweise Verbrennungen, persistierende Schmerzen, Ulzerationen oder Narbenbildungen, obwohl die Therapie während der Behandlung als teils sehr schmerzhaft empfunden wird (Abb. 4a und 4b).

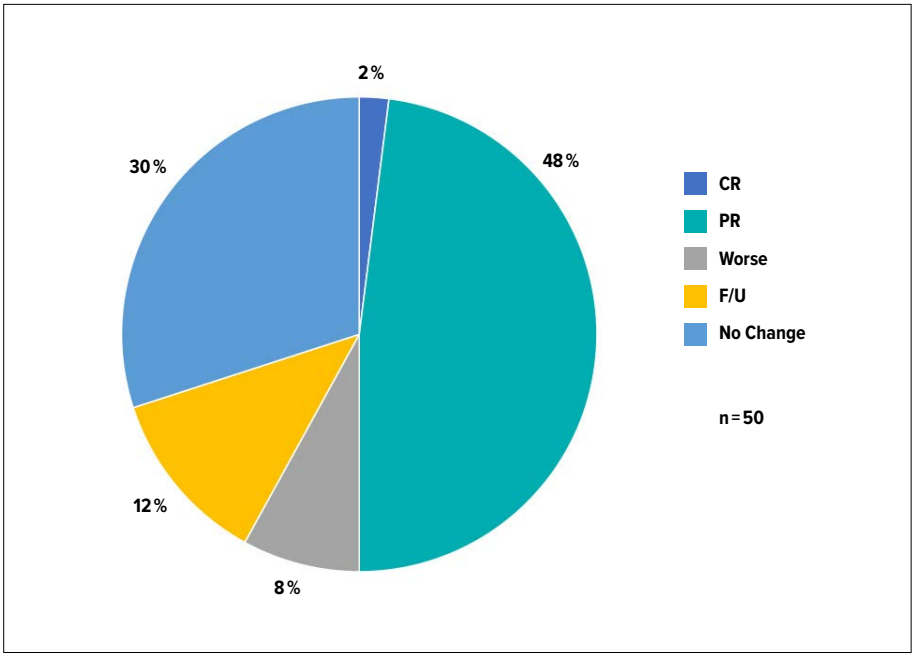

© Hautwerk

Abb. 5: Ansprechrate nach einer Mikrowellenbehandlung

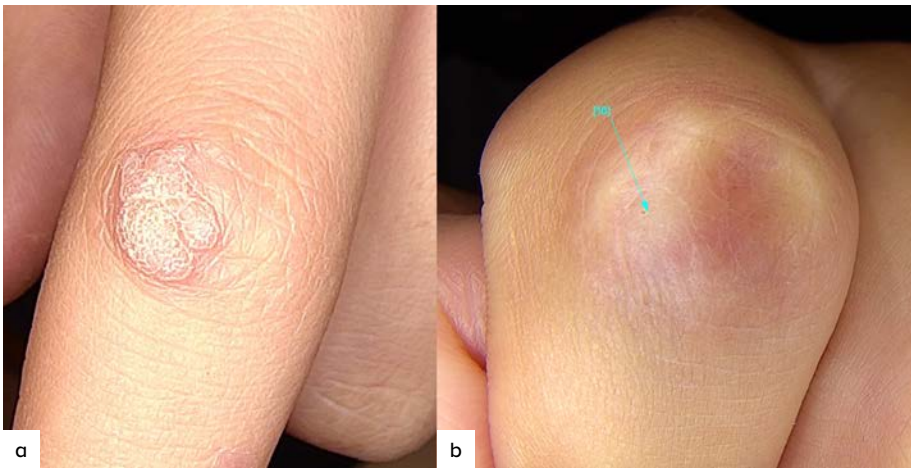

Abb. 6: Abbildung 6a: vor der Behandlung und 6b: nach 5 Behandlungen mittels Mikrowelle im Abstand von 1 Monat. Die Warzen bestanden im Vorfeld über 3 Jahre. Die Patientin (11-jährig) war bei uns seit 09/22 in Behandlung und wurde über ½ Jahr frustran mit Kombinationstherapien behandelt, inklusive Fluorouracil

Dass bereits nach einer Behandlung die Warzen verschwinden, ist eher nicht der Regelfall (Abb. 5). Ein Therapieansprechen kann hingegen im Schnitt nach 3–4 Behandlungen in etwa der Hälfte der Fälle erwartet werden (Abb. 6a und 6b).

Die in der Literatur aufgeführten Heilungsraten von 76–80 % erscheinen uns etwas hoch, weil sie sich in den uns bekannten Studien auf den Prozentsatz der Läsionen beziehen, welche anschliessend warzenfrei waren.[8,9,10] Die Patienten erhoffen sich heutzutage eine komplette Clearance, insbesondere von einer Therapie, für welche der Aufpreis finanziell selbst getragen werden muss, da sie bisher nicht Teil der obligatorischen Krankenversicherungsleistungen ist.

Überraschenderweise mussten wir feststellen, dass es in einigen Fällen zu einer vorübergehenden Verschlechterung mit einer Aussaat von Tochterwarzen gekommen ist, was in der Literatur so nicht beschrieben war. Dies veranlasste uns dazu, meist eine Chemotherapie in Form von Fluorouracil hinzuzunehmen, um kein Risiko für einer bleibenden Verschlechterung einzugehen. In der Mehrheit der Fälle führte dies zum Erfolg.

Auch ist uns aufgefallen, dass extrem schwitzige Füsse die Behandlung eher schmerzhafter machen. Dies lässt sich möglicherweise dadurch erklären, dass die Wassermoleküle bereits auf der Oberfläche erwärmt werden und dadurch die Behandlung sich heisser anfühlt. Möglicherweise mindert dieser Umstand die Effektivität der Behandlung. Das Abtrocknen der Hautoberfläche zwischendurch ist daher zu beachten. Ferner ist aus der Literatur bekannt, dass bestimmte HPV-Typen generell schlechter auf eine Behandlung ansprechen (siehe Abb. 7a, 7b, 7c und 7d).[11]

Die 40-jährige Patientin kam mit einer über einjährigen Warze an der Fusssohle, welche mit Curettage und Fluorouracil durch Dermatologen und Podologen behandelt worden war. 7b und 7d zeigen Aufnahmen mittels Dermatoskop. Es bleibt abzuwarten, wie die Rezidivraten sind. Basierend auf Studiendaten sollten sie 6 Monate nach Abschluss der Therapie bei unter 1 % bleiben. Hierbei erscheint es uns sehr wichtig, auch die dermatoskopischen Bilder der Warzen nach Durchführung einer gründlichen Curettage anzufertigen, da auch eine geringe Störung der epidermalen Mikroarchitektur (Dermatoglyphics) eine weiterhin persistierende Infektion anzeigen kann, welche vermutlich auch für die Rezidive verantwortlich ist.

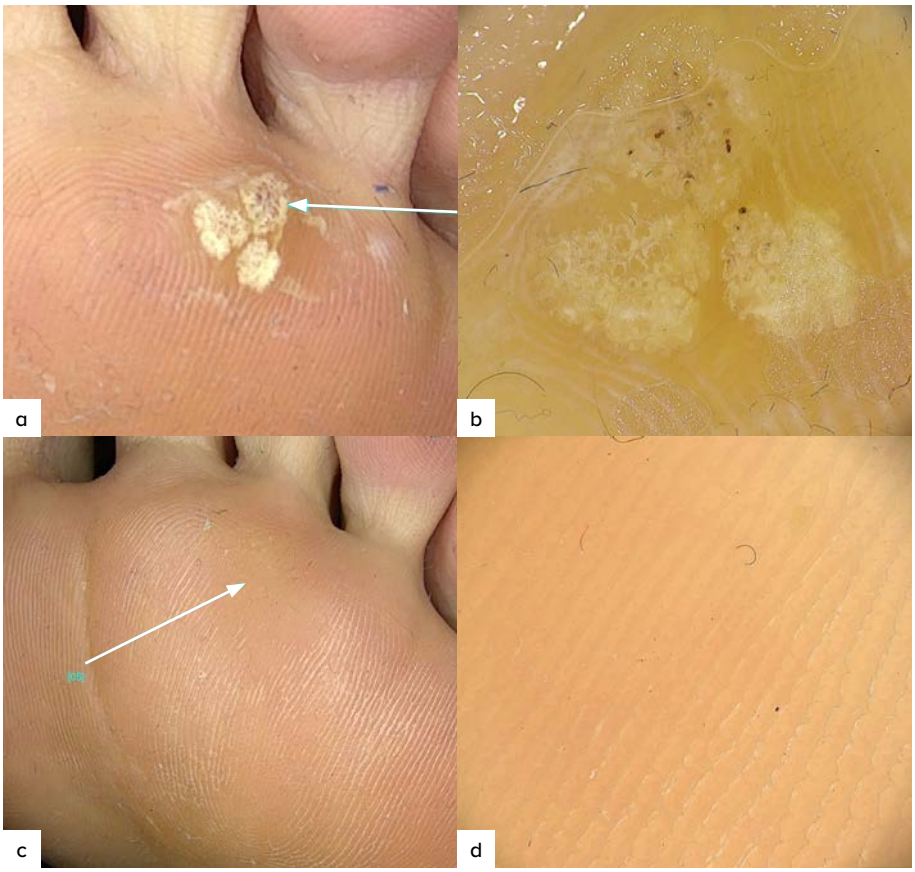

Abb. 7: Vor und nach drei Anwendungen (8 Watt, 5-mal 2 Sekunden, im Abstand von 1 Monat, ohne begleitende medikamentöse Therapie) der Mikrowelle bei St. n. 28 Warzen-Kombinationsbehandlungen vorher, welche Curettage / Erbium-Laser / Kryotherapie und Ameisensäure umfassten. 7a und c als makroskopische Ansicht, 7b und d als dermatoskopische Ansicht

Müssen alle Läsionen behandelt werden?

Besonders bemerkenswert ist, dass es offenbar nicht notwendig ist, alle Läsionen zu behandeln. In einer Post-Marketing-Studie zur Mikrowellenanwendung für plantare und vulgäre Warzen, an der knapp 7000 Patienten an 126 Kliniken in Grossbritannien teilgenommen haben, konnte gezeigt werden, dass die Behandlung der Primärläsion lediglich eine leichte Einbusse bei den Ansprechraten bedeutet (66,6 %).[12] Zwei Drittel der Behandelnden stellten das Verschwinden unbehandelter Läsionen ohne direkte Mikrowelleneinwirkung nach Behandlung der Primärläsion fest. Diese Erfahrung können wir bestätigen (siehe Abb. 8a und 8b), auch wenn es uns als Behandler schwerfällt, einen 15 Minuten aktiven Tipp ungenutzt zu lassen und darauf zu vertrauen, dass die übrigen Läsionen von allein weggehen.

Dies kann insbesondere bei Kindern nützlich sein, welche sich für die Behandlung von maximal einer Warze erwärmen können. Ihre Geduld und das Vertrauensverhältnis wird so nicht durch mehrfache Anwendungen strapaziert. Es erscheint uns dennoch wichtig, nicht nur das «Zentrum» der Warze, sondern die komplette Läsion sorgfältig zu behandeln, insbesondere wenn diese grösser als die Tippgrösse von 7 mm ist, inklusive der umliegenden Randbereiche.

Interessanterweise kam es nach der ersten Anwendung zu einer vorübergehenden Verschlechterung des Befundes mit Aussaat von Tochterwarzen. Es wurden nicht sämtliche Läsionen mit dem Mikrowellenapplikator behandelt, sondern nur 2 von 10 am Handrücken und 1 von 3 im Gesicht. Einstellungen waren: 4 Watt, 2 Sekunden, 5–6 Durchgänge. Die Patientin war sehr zufrieden, da die War-

zen bereits nach der 2. Behandlung eine deutliche Verbesserung zeigten.

Kosten der Therapie

Da die Swift-Therapie nicht Teil der obligatorischen Krankenversicherungsleistungen ist, müssen die Patienten den Materialpreis für die Kontaktsonden selbst tragen. In Übersee werden bis zu 300 USD pro Behandlung verlangt, was in unseren Augen aufgrund der Einfachheit und Delegierbarkeit der Anwendung nicht gerechtfertigt ist. Die Tipps müssen eingekauft werden und sind 15 min aktiv, sodass die Behandlung in eine halbstündige Konsultation gut hineinpasst. Aus unserer Sicht wäre es sinnvoll, aufgrund der guten Ansprechrate diese Therapiemethode in den Leistungskatalog der Grundversicherung aufzunehmen.

Fazit

Ginge es nur um die Thermoablation, so stünde uns eine Reihe von Laser-assistierten Behandlungen zur Verfügung. Der Goldstandard in unserer Praxis besteht weiterhin aus einer Kombination von Curettage, gefolgt von Thermoablation mittels eines Erbium-Lasers, Kryotherapie und einer Chemexfoliation mittels Ameisensäure, gefolgt von Eigen-Heimbehandlung mit Fluorouracil. Damit konnten wir bessere Ansprechraten als mit den Einzelbestandteilen dieser Komplextherapie erzielen.

Der grosse Vorteil der Mikrowellentherapie liegt einerseits darin, dass die Behandlung vor Ort in der Praxis kürzer und schmerzärmer ist und andererseits auch darin, dass man keine Begleittherapie zwischen den einzelnen Sitzungen benötigt, was insbesondere bei Kindern von Vorteil sein kann und ebenso bei Patienten, welchen das tägliche Auftragen von chemischen Mitteln zu aufwendig ist. Im Gegensatz zum Erbium- oder CO_2-Laser wird das Gewebe nicht vaporisiert, sondern erwärmt. Das führt zu einigen Vorteilen.

So entsteht kein Rauch, weshalb kein Absaugungssystem nötig ist, es sind weder Atem- noch Augenschutz notwendig und der Patient kann die Behandlung direkt beobachten. Die Epidermis bleibt unversehrt und der Patient kann direkt nach der Behandlung schmerzfrei die Praxis verlassen, ohne Verband und ohne Infektionsrisiko. Hinweis: Die Behandlung kann auch in einer Hausarztpraxis durchgeführt und delegiert werden.

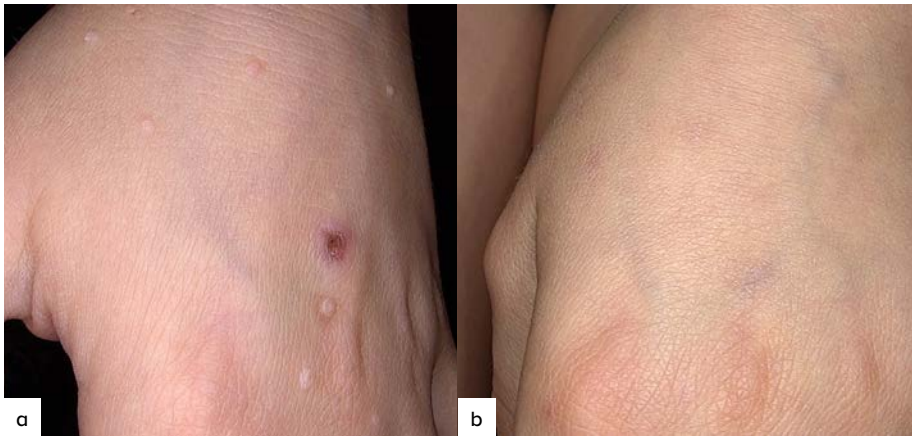

© Hautwerk

Abb. 8: Vor (8a) und nach (8b) vier Behandlungen mittels Mikrowelle im Abstand von einem Monat von multiplen lange bestehenden Warzen am Handrücken eines 11-jährigen Mädchens, welche im Vorfeld über ½ Jahr frustran mittels Kryotherapie und Imiquimod behandelt wurden

Ausblick

In unserem Praxisalltag begegnen wir gelegentlich therapieresistenten Fällen von flachen Warzen oder genitalen Warzen, für welche eine Mikrowellentherapie eine potenzielle Option darstellt. Auch für die Behandlung genitaler Warzen sind Protokolle in Entwicklung, die Therapie wäre jedoch off-label. Besonders interessant wäre es für die High-Risk-HPV-Condylomata, welche bekanntermassen schwierig zu behandeln sind und eine hohe Rezidivrate aufweisen. Es bleibt daher abzuwarten, wann der technologische Fortschritt eine Indikationserweiterung nötig ist. ■

Autorinnen:
Dr. med. **Helena Odermatt**
Hautwerk AG
Maneggstrasse 17
8041 Zürich
E-Mail: odermatt@hautwerk.ch

Dr. med. **C. Bettina Rümmelein**
Hautwerk AG
Maneggstrasse 17
8041 Zürich
E-Mail: ruemmelein@hautwerk.ch

■09

Literatur:

1 Wang T et al.: Microwave ablation of hepatocellular carcinoma as first-line treatment: long term outcomes and prognostic factors in 221 patients. Sci Rep 2016; 6: 32728 **2** Gartshore A et al.: Applications of microwave energy in Medicine. Biosensors 2021; 11: 96 **3** Zhu L et al.: Local hyperthermia could induce antiviral activity by endogenous interferon-dependent pathway in condyloma acuminata. Antiviral Research 2010; 88: 187-192 **4** Fausch SC et al.: Human papillomavirus can escape immune recognition through Langerhans cell phosphoinositide 3-kinase activation. The Journal of Immunology 2005; 174: 7172-7178 **5** Ardern-Jones M et al.: Induction of antihuman papillomavirus immunity by microwave treatment of skin. British Journal of Dermatology 2016; 175: 151 **6** Li X et al.: Local hyperthermia could induce migrational maturation of Langerhans cells in condyloma acuminatum. Journal of Dermatological Science 2009; 54: 121-123 **7** Conley MJ et al.: Microwave hyperthermia represses human papillomavirus oncoprotein activity and induces cell death due to cell stress in 3D tissue models of anogenital precancers and cancers. eBioMedicine 2023; 91: 104577 **8** Bristow I et al.: Microwave therapy for cutaneous human papilloma virus infection. European Journal of Dermatology 2017; 27: 511-518 **9** Hagon W et al.: Microwave therapy for the treatment of plantar warts. J Foot Ankle Res 2023; 16: 37 **10** Gupta AK et al.: The treatment of plantar warts using microwave—a review of 85 consecutive cases in the United States. J of Cosmetic Dermatology 2023; 22: 2729-2736 **11** Cubie HA: Diseases associated with human papillomavirus infection. Virology 2013; 445(1–2): 21-34 **12** Bristow I: Post marketing surveillance for microwave treatment of plantar and common warts in adults. 2022; doi:10.1101/2022.02.08.22270290